



Case Report

Multipel dural Arteriovenous Fistula (dAVF) sebagai Komplikasi Cerebral Venous Sinus Thrombosis (CVST)

Vivi Kristiani¹, Yovita Andhitara², Rahmi Ardhini²

¹Residen PPDS I SMF Bagian Neurologi Fakultas Kedokteran Universitas Diponegoro / RSUP Dr. Kariadi Semarang

²Staf Pengajar SMF Bagian Neurologi Fakultas Kedokteran Universitas Diponegoro / RSUP Dr. Kariadi Semarang

Abstrak

Latar belakang : *Cerebral venous sinus thrombosis* (CVST) adalah penyakit yang jarang dikenali sehingga terlambat ditangani dan mengakibatkan komplikasi.^{1,2} *Dural arteriovenous fistula* (DAVF) adalah fistula yang menghubungkan cabang arteri dural dengan vena dural. DAVF salah satu komplikasi pada kasus CVST kronis, yang jarang ditemukan dan memiliki resiko tinggi terjadinya defisit neurologis maupun kematian.³ *Digital Subtraction Angiography* (DSA) merupakan *gold standard* diagnosis fistula.^{3,4} Tujuan dari studi kasus ini untuk mengetahui komplikasi CVST dan penegakkan diagnosis dengan DSA.

Kasus : Seorang wanita, usia 39 tahun dengan keluhan nyeri kepala kronis, pandangan mata kabur dan tinnitus telinga kiri selama 6 bulan. Pasien memiliki riwayat hipertensi dan penggunaan KB hormonal (pil esterogen). Pasien sadar penuh, disfungsi N II bilateral, motorik dan sensorik dalam batas normal. Pada pemeriksaan funduskopi didapatkan atrofi papil N II bilateral. Hasil *Magnetic Resonance Imaging* (MRI) didapatkan gambaran *empty sella tursica*, tak tampak infark, perdarahan maupun *Space Occupying Lesion* (SOL) intrakranial. Hasil DSA menunjukkan trombus yang menyebabkan oklusi parsial pada sepertiga anterior Sinus Sagitalis Superior, Sinus Cavernosus kanan kiri, trombus yang menyebabkan oklusi total Sinus Sigmoides kiri, dengan dAVF intrakranial multipel, Cognard tipe I dan IIa. Pasien diterapi dengan antikoagulan (*Class IIa; Level of Evidence B*) dan diprogramkan embolisasi dAVF.

Simpulan : Cephalgia kronis, tinnitus dan disfungsi N II bilateral merupakan gejala klinis dari CVST. DAVF sebagai komplikasi CVST kronis ditegakkan melalui pemeriksaan DSA, yang harus segera ditindaklanjuti untuk mencegah perburukan klinis.

Kata kunci : *cerebral venous sinus thrombosis, dural arteriovenous fistula, digital subtraction angiography*

Multiple dural Arteriovenous Fistula (dAVF) as a complication of Cerebral Venous Sinus Thrombosis (CVST)

Abstract

Background : *Cerebral venous sinus thrombosis* (CVST) is a rare disease, difficult to recognized and late to be treated become complications.^{1,2} *Dural arteriovenous fistula* (dAVF) is a fistula that connects the dural artery branch to the dural vein. DAVF is one of the complications in chronic CVST cases, which are rarely found and high risk for deficit neurologic and death.³ *Digital Subtraction Angiography* (DSA) is the gold standard diagnosis of fistulas.^{3,4} The purpose of this case study is to find out complication of CVST and the diagnosis with DSA.

Case : A woman, aged 39 years with complaints of chronic headache, blurred vision and tinnitus for 6 months. Patients have a history of hypertension and hormonal family planning (estrogenic pills). The patient is fully conscious, bilateral N II dysfunction, motoric and sensoric within normal limits. *Magnetic Resonance Imaging* (MRI) results show an empty sella tursica, no visible infarction, bleeding or Intracranial *Space Occupying Lesion* (SOL). DSA results show thrombus which causes partial occlusion of the anterior third of Superior Sagitalis Sinus, right left Cavernous Sinus, thrombus which causes total left Sigmoides Sinus occlusion, with Multiple dAVF Intracranial Fistula, Cognard type I and IIa. Patients were treated with anticoagulants (*Class IIa; Level of Evidence B*) and programmed embolization dAVF.

Conclusion : Chronic cephalgia, tinnitus and disfunction of N II bilateral are clinical symptoms of CVST. DAVF as a chronic CVST complication is established through DSA examination, and should be treated immediately.

Keywords : *cerebral venous sinus thrombosis, dural arteriovenous fistula, digital subtraction angiography*

PENDAHULUAN

Cerebral venous sinus thrombosis (CVST) atau trombotosis vena serebral merupakan kasus penyakit serebrovaskuler yang jarang terjadi dengan gejala klinis dan gambaran radiologis yang bervariasi serta sangat sulit untuk didiagnosis. CVST terjadi sebanyak 5/1.000.000 orang per tahun. Penyebab CVST dapat disebabkan oleh berbagai macam faktor diantaranya infeksi, kelainan pada faktor darah, kehamilan atau *post partum*, dll. Dalam penegakan diagnosis, terkadang sangat sulit untuk ditegakkan termasuk gejala klinis dan gambaran radiologisnya, dimana letak lesi dapat menimbulkan misdiagnosis dengan penyakit lainnya.¹⁻³

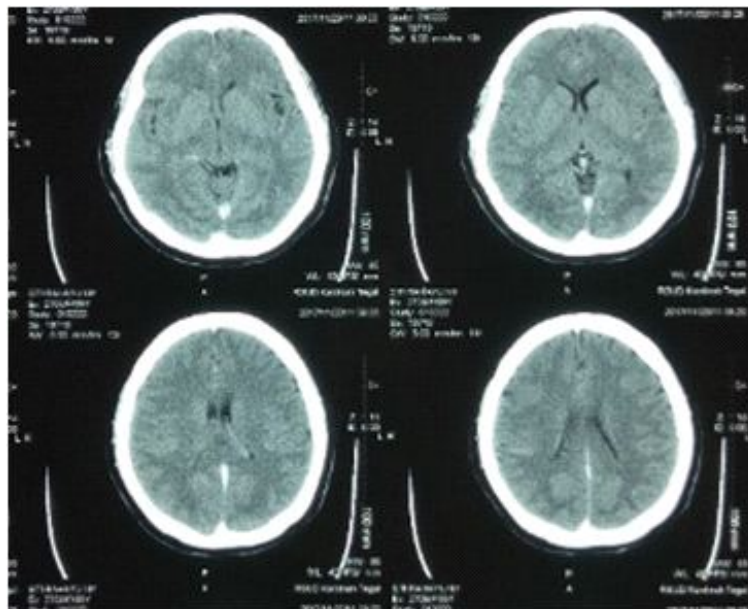
Dural Arteriovenous Fistula (dAVF) intrakranial merupakan hubungan arteriovena yang abnormal dimana arteri dural memiliki drainase ke sinus venosus dural atau vena leptomeningeal. Kejadiannya sekitar 10 sampai 15 % seluruh *arteriovenous malformation* (AVM) intrakranial. DAVF dapat terjadi pada berbagai lokasi pada dura, tetapi paling banyak ditemukan pada dekat sinus transversus, sigmoid dan kavernosus. Diagnosis definitif ditegakkan dengan DSA.⁴⁻⁶ Penatalaksanaan dAVF tergantung pada beratnya gejala, karakteristik angiografi, dan resiko untuk terjadinya perdarahan intrakranial. DAVF asimtomatik resiko rendah (*Cognard Grade 1*) dapat diterapi secara konservatif, kecuali terdapat gejala tinnitus pulsatil yang cukup mengganggu pasien. DAVFs resiko tinggi (*Cognard Grade II* atau *III*) harus diterapi karena memiliki resiko tinggi terjadinya perdarahan intrakranial. Strategi terapi untuk DAVF

bermacam-macam, meliputi pembedahan, embolisasi transarterial atau transvena dan radiosurgery.^{3,4} Tujuan dari studi kasus ini untuk mengetahui komplikasi CVST dan penegakkan diagnosis dengan DSA.

LAPORAN KASUS

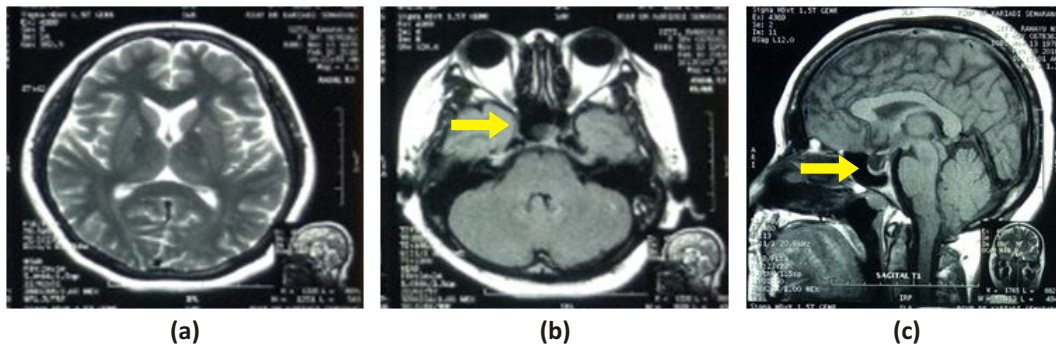
Pasien seorang perempuan, usia 39 tahun datang dengan keluhan sejak 6 bulan sebelum masuk rumah sakit nyeri kepala cekot-cekot terutama di bagian belakang kepala, pandangan mata kabur dan kadang-kadang mendengar suara mendengung pada telinga. Pasien tidak memiliki keluhan demam, mual, muntah, pandangan double, kejang maupun lemah anggota gerak. Pasien memiliki riwayat hipertensi namun tidak berobat teratur. Pasien tidak memiliki riwayat sakit kepala seperti ini sebelumnya, riwayat stroke, dislipidemia, DM, riwayat tumor disangkal, dan riwayat penurunan berat badan drastis disangkal. Riwayat penggunaan KB hormonal (pil esterogen) selama 4 tahun. Pasien mulai merasakan kepala belakang semakin berat, mata kanan sudah tidak dapat melihat sama sekali, pandangan mata sebelah kiri semakin kabur dan suara mendengung pada telinga kiri.

Pada pemeriksaan fisik didapatkan keadaan umum pasien tampak sakit sedang dengan kesadaran komposmentis, didapatkan disfungsi N II bilateral. Pemeriksaan Laboratorium didapatkan trombositosis (408.000/uL). CT Scan kepala dengan kontras didapatkan kesan edema serebri. Pasien didiagnosis dengan sefalgia kronis, gangguan visus, tinnitus dengan diagnosis banding Idiopatik Intrakranial Hipertensi

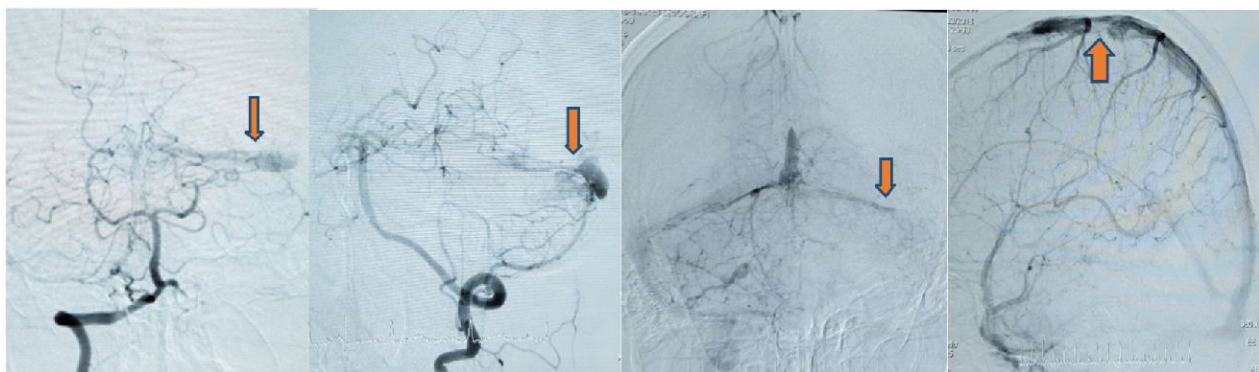


Gambar 1. CT Scan Kepala Kontras

Tidak didapatkan lesi hipodens ataupun hiperdens, sulci tampak dangkal, sistem ventrikel dan fissura silvii sempit, tidak ada *midline shifting*. Kesan : edema cerebri



Gambar 2. MRI Cerebral
(a) potongan axial **(b)** potongan axial **(c)** potongan sagital. Tak tampak struktur jaringan hipofisis pada sella tursica dengan *positive infundibular sign* → gambaran *empty sella tursica*. Tak tampak infark, perdarahan maupun SOL intrakranial. Tak tampak peningkatan tekanan intrakranial.



Gambar 3. DSA Cerebral
(a) Dural AV fistula Feeder AICA (Cabang Meningeal) kiri drainage akhir ke Sinus Transversus kiri
(b) Dural AV fistula Feeder Posterior Meningeal Arteri kanan, drainage akhir ke distal Sinus Sigmoideus kanan
(c) Tampak trombus yang menyebabkan oklusi parsial, Sinus Cavernosus kanan kiri
(d) Tampak trombus yang menyebabkan oklusi parsial pada sepertiga anterior Sinus Sagitalis Superior. Kesan ; dAVF intrakranial multipel, Cognard tipe I dan IIa

(IIH), *Cerebral Venous Sinus Thrombosis* (CVST). Dilakukan pemeriksaan MRI dengan kontras didapatkan kesan tak tampak struktur jaringan hipofisis pada sella tursicca dengan *positive infundibular sign*, gambaran *empty sella tursica*. Pada pemeriksaan *Visual Evoked Potential* (VEP) Gelombang P100 muncul dengan latensi memanjang dan amplitudo sangat rendah pada stimulasi kiri dan kanan, lebih berat pada sisi kiri, mendukung gambaran lesi N. II bilateral. Hasil makroskopis lumbal punksi; warna jernih, *nonne pandy* (-), tekanan *Liquor Cerebro Spinalis* (LCS) dalam batas normal. Pemeriksaan funduskopi didapatkan atrofi papil N II kanan dan kiri. Kemudian dilakukan *Digital Subtraction Angiography* dengan hasil menunjukkan trombus yang menyebabkan oklusi parsial pada sepertiga anterior sinus sagitalis superior, sinus cavernosus kanan kiri. Tampak trombus yang menyebabkan oklusi total sinus sigmoideus kiri.

Tampak multipel dural AV fistula intrakranial, Cognard tipe I dan IIa. Therapi yang diberikan Inj. Dexametason 10mg/8jam, Inj Ranitidin 50mg/12jam, Acetazolamid 500mg/8jam, Amlodipin 5mg/24jam, Warfarin 2mg/24jam.

DISKUSI

CVST merupakan kasus yang jarang terjadi, namun suatu kegawatan neurologis yang dapat menyebabkan kematian 10–15%.⁷ Diperkirakan insiden CVST sebanyak 1,32/100.000 penduduk per tahun di Eropa barat⁵ dan terjadi pada 3–7 orang per 1 juta penduduk per tahun di dunia.² Mekanisme terjadinya CVST sangat berbeda dengan infark pada arterial, dimana pada CVST sangat berkaitan dengan trias Virchow yaitu adanya statis aliran darah, cedera pada dinding pembuluh darah dan

TABEL 1
Klasifikasi dAVF menurut Cognard

Tipe Lesi	Definisi
I	Drainase ke dalam sinus vena dural dengan aliran antegrade
Ila	Drainase ke dalam sinus vena dural dengan aliran retrograde
IIb	Drainase ke dalam sinus vena dural dengan aliran antegrade + <i>Cortical Venous Drainage</i>
Ila + b	Drainase ke dalam sinus vena dural dengan aliran retrograde + <i>Cortical Venous Drainage</i>
III	Drainase secara langsung ke vena subarachnoid (hanya CVD)
IV	Drainase secara langsung ke dalam vena subarachnoid dengan ektasi pada vena drainase
V	Drainase secara langsung ke dalam vena perimedularis spinal

perubahan komposisi darah, hiperkoaguabilitas.^{1,6}

Terdapat dua mekanisme pada CVST yaitu trombosis yang terjadi umumnya menyebabkan edema lokal dan infark vena. Edema ini umumnya diakibatkan karena edema vasogenik dan bisa juga karena edema sitotoksik. Edema sitotoksik diakibatkan karena peningkatan tekanan intravena menghasilkan kongesti vena, meningkatnya tekanan intravaskuler, dan menurunnya tekanan perfusi serebral. Dimana kondisi itu semuanya menyebabkan aliran darah serebral dapat turun dibawah level aliran darah pada daerah penumbra atau area infark, yang pada akhirnya menyebabkan kegagalan energi, kehilangan aktifitas pompa Na⁺, K⁺, ATPase dan pemasukan intraselluler air, dengan konsekuensi terjadi edema sitotoksik. Akibat trombosis ini juga mengakibatkan terjadinya hipertensi intrakranial yang menyebabkan terjadinya peningkatan tekanan vena, penurunan absorpsi *Liquor Cerebro Spinal* (LCS) dan akan terjadi peningkatan tekanan intrakranial.^{1,5,8}

Empty sella mengacu pada gambaran radiologis dengan pembesaran atau deformitas sella tursica yang terisi dengan LCS secara sebagian atau bahkan penuh, hal ini diakibatkan peningkatan tekanan LCS. Istilah *empty sella* sebenarnya tidak terlalu tepat karena sella tidak sepenuhnya kosong, namun *pituitary* selalu terlibat baik secara anatomis ataupun fungsional, meskipun seringkali *pituitary* terdorong ke bawah atau tertekan oleh tekanan LCS. Dengan mengabaikan ukuran, sella tursica secara sebagian atau penuh terisi LCS.⁹

Otak manusia diselubungi oleh tiga lapisan membran (meningens) Lapisan terluar adalah membran yang paling kuat yang disebut dengan duramater. Duramater ini menyediakan perlindungan yang penting untuk otak kita. Pada duramater didapatkan beberapa vena utama yang disebut dengan sinus dural. Sinus dural berfungsi untuk mengumpulkan darah dari vena-vena otak. Jika terbentuk hubungan abnormal antara arteri dan sinus dural, ini disebut dengan *dural arteriovenous fistula* (dAVF) / *dural arteriovenous malformation* / *dural fistula*. Secara teori dAVF ini dapat timbul di berbagai

tempat pada duramater. Sebagian besar dAVF terbentuk karena adanya *dural sinus thrombosis (clotting and blockage of the dural sinuses)*. DAVF disebabkan oleh faktor angiogenik yang dilepaskan dari pembentukan trombus yang mendorong invasi arteri dural yang kecil dan membentuk *shunt* arterivena dural yang kecil.^{3,4,10}

Teori lain menyatakan bahwa dAVF berkembang secara natural yang terjadi karena saluran yang 'dorman' antara arteri dan sinus duramater, yang terbuka ketika terjadi oklusi sinus dan tekanan vena meningkat. Hipertensi vena mungkin juga meningkatkan aktivitas angiogenesis atau mencetuskan hipoksia jaringan lokal yang mengawali neoangiogenesis dan proliferasi endotelial, dengan demikian mendorong pembentukan dAVF. Klasifikasi dAVF dilakukan berdasarkan pola drainase vena yang ditentukan dengan angiografi. Terdapat beberapa sistem klasifikasi yang berbeda, tetapi sistem klasifikasi menurut Cognard dan Borden merupakan yang paling banyak digunakan secara luas. Kedua sistem mengindikasikan bahwa refluks vena kortikal (CVR) memiliki hubungan kuat dengan perjalanan klinis yang agresif. Pola drainase vena merupakan prediktor penting pada gejala klinis, dan dAVF dengan refluks vena kortikal (CVR) memiliki insidensi jauh lebih tinggi terjadinya perdarahan atau infark. Rata-rata kematian dalam setahun untuk dAVF dengan CVR mungkin setinggi 10,4 %.¹¹

Berdasarkan uraian diatas, diketahui CVST sebagai faktor pemicu terjadinya dAVF, maka dalam memperbaiki gejala klinis yang dipicu peningkatan tekanan intrakranial (TIK) oleh edema cerebri yang terjadi akibat thrombosis vena tersebut, dilakukan pemberian terapi acetazolamid dan antikoagulan. Pasien CVST dengan peningkatan tekanan intrakranial dapat menyebabkan gangguan penglihatan yang progresif, sehingga harus ditatalaksana segera (*Class I; Level of Evidence C*). Pada pasien dengan peningkatan tekanan intrakranial diberikan terapi awal dengan acetazolamid, terapi lainnya dengan pungsi lumbal ataupun *shunting* (*Class Ila, Level of Evidence C*). Pasien

dengan CVST diberikan antikoagulan UFH atau LMWH, yang kemudian diikuti pemberian antagonis vitamin K (warfarin), terlepas dari ada atau tidaknya perdarahan Intrakranial (*Class IIa; Level of Evidence B*), pemberian steroid tidak direkomendasikan kecuali terdapat penyakit penyebab dasar lainnya (*Class III; Level of Evidence B*).¹

Penatalaksanaan dAVF tergantung pada beratnya gejala, karakteristik angiografi, dan resiko untuk terjadinya perdarahan intrakranial. DAVF asimtomatik resiko rendah (Cognard tipe I dan IIa) dapat diterapi secara konservatif, kecuali terdapat gejala tinnitus pulsatil yang cukup mengganggu pasien. Sedangkan Cognard tipe IIb, IIa+b, III dan IV memiliki refluks direk ataupun indirek ke vena kortikal, menyebabkan presentasi klinis yang lebih sering, termasuk perdarahan dan defisit neurologis. DAVFs Cognard tipe V memiliki drainase ke vena perimeduler spinal. DAVF dengan resiko tinggi perdarahan intrakranial harus diterapi dengan embolisasi. Embolisasi transarterial dengan Onyx merupakan metode terapi utama dari beberapa dAVF. DAVF Cognard tipe III dengan NBCA konsentrasi rendah juga terbukti masih aman dan opsi terapi yang efektif. Embolisasi dengan koil transvena mungkin lebih disukai pada dAVF dengan feeder kecil yang berasal dari ICA atau VA, dan pada banyak dAVF sinus kavemosus indirek.^{3,4}

Pada fistula tipe yang jinak (Borden tipe I) dilaporkan oleh Satomi dkk dari Toronto group, tidak ada kematian yang dilaporkan selama rata-rata waktu *follow up* 27,9 bulan. Pada kebanyakan studi, mortalitas pasien dengan dAVF dan *cortical venous drainage* (CVD) utamanya berhubungan dengan perdarahan dan penurunan neurologis yang progresif. Pada studi perjalanan penyakit DAVFs oleh Brown dkk, tingkat kematian tahunan sekitar 2,3% terdeteksi selama *follow up* dal waktu rata-rata 6,6 tahun.¹¹

SIMPULAN

CVST kronis menyebabkan dAVF, berdasarkan pengalaman dan literatur penegakkan diagnosis harus dengan modalitas memadai yaitu DSA, diikuti dengan modalitas *non-invasive*. Pemberian terapi awal yang tepat pada CVST dan dAVF, akan mencegah perburukan komplikasi dan memperbaiki gejala klinis pada pasien.

DAFTAR PUSTAKA

1. Saposnik G, Barinagarrementeria F, Brown RD, Bushnell CD, Cucchiara B, Cushman M, *et al*. Diagnosis and management of cerebral venous thrombosis: A statement for healthcare professionals from the American Heart Association/American Stroke Association. *Stroke*. 2011;42(4):1158-92.
2. Chen J gang, Li Z xing, Zhang D feng, Wang J yu, Hou L jun. Cerebral venous sinus thrombosis complicated with acute development of dural arteriovenous fistula: A case report. *J Clin Neurosci* [Internet]. 2017;44:225-6. Available from: <http://dx.doi.org/10.1016/j.jocn.2017.06.011>
3. Ferro JM, Boussier MG, Canhão P, Coutinho JM, Crassard I, Dentali F, *et al*. European Stroke Organization guideline for the diagnosis and treatment of cerebral venous thrombosis – endorsed by the European Academy of Neurology. *Eur J Neurol*. 2017;24(10):1203-13.
4. R.Reynolds M, Lanzino G, Zipfel GJ. Intracranial dural arteriovenous fistulas. *Interv Neuroradiol*. 2017;151-68.
5. Gupta A, Periakaruppan A. Intracranial dural arteriovenous fistulas: A Review. *Indian J Radiol Imaging* [Internet]. 2009;19(1):43. Available from: <http://www.ijri.org/text.asp?2009/19/1/43/45344>
6. Micieli JA, Derkatch S, Pereira VM, Margolin EA. Development of dural arteriovenous fistulas after cerebral venous sinus thrombosis. *J Neuro-Ophthalmology*. 2016;36(1):53-7.
7. Nie Q, Guo P, Ge J, Qiu Y. Cerebral venous sinus thrombosis with cerebral hemorrhage during early pregnancy. 2015;20(1):48-51.
8. Ferro JM, Canhão P. Cerebral Venous Sinus Thrombosis: Update on Diagnosis and Management. *Curr Cardiol Rep*. 2014;16(9).
9. Siddiqui FM, Kamal AK. Complications associated with cerebral venous thrombosis. *J Pak Med Assoc*. 2006;56(11):547-51.
10. Filippidis A, Kapsalaki E, Patramani G, Fountas KN. Cerebral venous sinus thrombosis: review of the demographics, pathophysiology, current diagnosis, and treatment. *Neurosurg Focus* [Internet]. 2009;27(5):E3. Available from: <http://thejns.org/doi/10.3171/2009.8.FOCUS09167>
11. Satomi J, Willinsky RA, van Dijk JMC, Terbrugge KG, Wallace MC. Benign cranial dural arteriovenous fistulas: outcome of conservative management based on the natural history of the lesion. *J Neurosurg*. 2009;97:767-70.