



Original Article

Pengaruh Simvastatin terhadap Ketebalan Intima–Media Karotis pada Pasien Stroke Iskemik dengan Diabetes Mellitus Tipe 2

Aditya Kurnianto, Dodik Tugasworo

Bagian Neurologi Fakultas Kedokteran Universitas Diponegoro / RSUP Dr. Kariadi Semarang

Korespondensi : dradityakurnianto@gmail.com

Abstrak

Latar belakang : Stroke iskemik memiliki angka insidensi terbanyak yaitu 70–80% kasus stroke. Ketebalan intima–media karotis berhubungan dengan terjadinya stroke pada usia tua. Pasien dengan Diabetes mellitus tipe 2 memiliki kemungkinan yang lebih besar mengalami penebalan intima–media carotis. Simvastatin menghambat proses aterosklerosis. Penelitian ini bertujuan untuk menganalisis pengaruh simvastatin terhadap ketebalan intima–media karotis pada pasien stroke iskemik dengan diabetes mellitus tipe 2.

Metode : Penelitian ini adalah dengan *Randomized Pretest–Posttest Design* dan telah dilakukan di Rawat Jalan RSUP Dr. Kariadi dan poli saraf rawat jalan RSUD Kota Semarang mulai Januari sampai dengan Desember 2014 untuk semua pasien stroke iskemik pertama kali dengan diabetes mellitus tipe 2. Subjek dibagi menjadi kelompok kontrol 26 pasien dan kelompok perlakuan 28 pasien. Kelompok perlakuan diberi simvastatin 20 mg sehari selama 24 minggu pada 28 subjek stroke iskemik dengan diabetes mellitus tipe 2. Pemeriksaan ketebalan intima–media karotis dilakukan pada minggu ke–1 dan minggu ke–24. Data kemudian di uji normalitasnya menggunakan *Saphiro Wilk*, lalu dianalisis menggunakan uji beda *paired t test* dan *independent t test*.

Hasil : Kelompok perlakuan didapatkan penurunan ketebalan tunika intima arteri karotis ($0,395 \pm 0,46$; $p=0,514$). Terdapat perbedaan bermakna rerata selisih ketebalan intima–media arteri karotis pada pemberian simvastatin pada pasien stroke iskemik dengan diabetes mellitus tipe 2 ($p=0,008$).

Simpulan : Pemberian simvastatin menurunkan ketebalan intima–media karotis secara bermakna pada pasien stroke iskemik dengan diabetes mellitus tipe 2.

Kata kunci : simvastatin, stroke iskemik, ketebalan intima–media karotis, diabetes mellitus tipe 2

The effect of simvastatin for carotid intima-media thickness in ischemic stroke patient with type 2 diabetes mellitus

Abstract

Background : Ischemic stroke is the most common stroke comprising 70–80% of all cases. Carotid intima–media thickness (CIMT) is associated with the occurrence of stroke in older age and adults. Patients with type 2 diabetes mellitus tend to develop a thickening of intima–media carotid artery. Simvastatins inhibit further atherothrombotic process. The objectives of this study was to analyze the effect of simvastatin for CIMT in ischemic stroke patient with type 2 diabetes mellitus.

Methods : This study was a Randomized Pretest–Posttest Design and conducted at the Hospital Inpatient Ward Dr. Kariadi and Ketileng Semarang from January to December 2014 for all first ischemic stroke patients with Type 2 Diabetes Mellitus. Subjects were divided into groups of 26 controls and 28 patients treated groups. Treatment group were given simvastatin 20 mg each daily for 24 weeks in 28 subjects with a history of acute ischemic stroke and type 2 Diabetes mellitus. Examine the CIMT at the 1st week and 24th week. The normality of the data were tested using Shapiro Wilk and the differences analyzed by using Paired t–test and independent t test.

Results : There was a significant differences between delta carotid intima–media thickness on administration of simvastatin for ischemic stroke patients with type 2 diabetes mellitus ($p=0,008$).

Conclusion : Simvastatin significantly decreases CIMT on ischemic stroke patients with type 2 diabetes mellitus.

Keywords : simvastatin, ischemic stroke, carotid intima–media thickness, type 2 diabetes mellitus

PENDAHULUAN

Stroke adalah penyebab utama kematian dan kecacatan dengan insidensi tersering (70–80%) kasus stroke adalah stroke iskemik.¹ Penyebab tersering adalah aterosklerosis pada arteri besar intrakranial, terutama arteri serebri media. Penelitian dengan ultrasonografi didapatkan peningkatan ketebalan tunika intima-media arteri karotis (CIMT) dan plak aterosklerosis merupakan marker subklinis awal aterosklerosis yang kemudian akan menjadi faktor risiko terjadinya stroke baru maupun stroke berulang.² Pasien dengan diabetes mellitus (DM) meningkatkan risiko penebalan tunika intima media arteri karotis karena kadar adiponektin yang rendah.³ Faktor risiko yang turut berperan dalam terjadinya komplikasi serebrovaskular, seperti stroke iskemik, pada penyandang DM adalah dislipidemia. Banyak studi menunjukkan efektivitas statin dalam memperbaiki profil lipid penyandang DM tipe 2 dengan dislipidemia yang pada akhirnya menyebabkan penurunan komplikasi tersebut.⁴ Berdasarkan penelitian yang ada, diketahui bahwa CIMT dapat dijadikan penanda adanya kerusakan atau disfungsi pembuluh darah secara umum terutama pembuluh koroner jantung. CIMT menggambarkan keadaan disfungsi endotel yang terjadi pada pembuluh darah arteri karotis yang secara umum menggambarkan juga keadaan disfungsi endotel yang terjadi pada pembuluh darah lainnya. Semakin tebal CIMT, proses kalsifikasi pada arteri koroner semakin luas, juga disimpulkan bahwa semakin tebal CIMT maka semakin besar pula kemungkinan untuk terjadinya kejadian kardiovaskular di masa mendatang.⁵ Statin berperan menghambat secara kompetitif enzim HMG-CoA reduktase yang bertanggung jawab dalam tahap awal biosintesis sterol. Dengan menurunkan kadar kolesterol intraselular, ekspresi reseptor LDL pada sel hepar mengalami up-regulasi, yang meningkatkan bersihan LDL dari aliran darah.⁶

Penelitian ini bertujuan untuk mengetahui pengaruh simvastatin terhadap ketebalan intima-media karotis pada pasien stroke iskemik dengan diabetes mellitus tipe 2.

METODE

Penelitian ini merupakan *Randomized Pretest-Posttest Design*. Penelitian telah mendapatkan persetujuan *Ethical Clearance* dari Komisi Etik Kedokteran Fakultas Kedokteran dan RSUP Dr. Kariadi Semarang.

Penelitian ini dilakukan di poli saraf rawat jalan RSUP Dr. Kariadi Semarang dan poli saraf rawat jalan RSUD Kota Semarang dalam rentang waktu mulai bulan Januari sampai dengan Desember 2014. Sampel penelitian pasien stroke iskemik dengan diabetes mellitus tipe 2 diperoleh sebanyak 54 orang memenuhi

kriteria inklusi penelitian dan telah bersedia menjadi sampel penelitian melalui persetujuan pada *informed consent*. Setelah dilakukan randomisasi didapatkan 26 sampel pada kelompok kontrol yang diberi placebo dan 28 sampel sebagai kelompok perlakuan. Perlakuan dilaksanakan selama fase akut stroke iskemik dengan pemberian 20 mg simvastatin setiap hari selama 24 minggu. Pemberian dilakukan oleh peneliti terhadap pasien rawat jalan di Poli Saraf RSUP Dr. Kariadi dan RSUD kota Semarang yang kemudian diedukasikan pada pasien mengenai konsumsi simvastatin tersebut di rumah selama 24 minggu.

Penilaian arteri karotis kanan dan kiri dilakukan dengan alat ultrasonografi Sonos 4500 dengan menggunakan transduser berfrekuensi 12 MHz. Bagian proksimalbulbus karotikus diidentifikasi terlebih dahulu, dan segmen arteri karotis yang terletak 1–2 cm di sebelah proksimal dipakai sebagai tempat pemeriksaan. Ketebalan tunika intima diukur dari tepi atas garis ekogenik pertama sampai tepi pertama garis ekogenik yang kedua. Dilakukan tiga kali pemeriksaan ketebalan tunika intima-media, yaitu pada tempat intima-media yang paling menebal yang berjarak 1–2 cm dari bulbus karotis dan pada dua tempat lainnya yaitu 1 cm di bagian proksimal dan 1 cm di sebelah distal tempat tunika yang paling menebal. Keenam hasil pemeriksaan tersebut (tiga dari kiri dan tiga dari kanan) dirata-ratakan.

Data disajikan dalam bentuk rerata (SB). Data yang sudah ada kemudian dikumpulkan dan dilakukan analisis dengan program *SPSS Statistic 21*. Uji normalitas data dengan *Saphiro-Wilk*. Nilai ketebalan tunika intima media pada pasien dan kontrol dibandingkan dengan menggunakan uji *t* untuk rerata dua kelompok independen.

HASIL

Diperoleh data dari 54 pasien stroke iskemik akut dengan riwayat diabetes mellitus. Subjek penelitian yang termasuk kelompok perlakuan diberikan simvastatin

TABEL 1
Rerata ketebalan tunika intima-media arteri karotis komunis (CCA) pada kelompok perlakuan dan kelompok kontrol

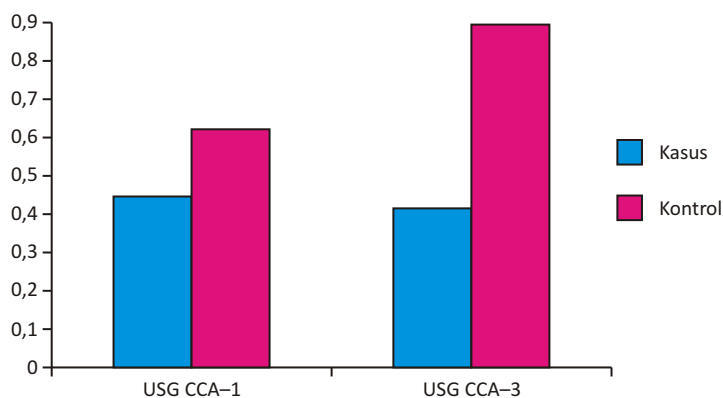
Kelompok	Rerata ± SD		p
	Kelompok perlakuan	Kelompok kontrol	
USG CCA (sebelum)	0,419 ± 0,38	0,589 ± 0,33	0,007*
USG CCA (sesudah)	0,395 ± 0,46	0,846 ± 0,40	0,000*
Delta USG CCA	0,024 ± 0,48	-0,257 ± 0,21	0,008*

*signifikan ($p < 0,05$) dengan uji beda *independent t test*

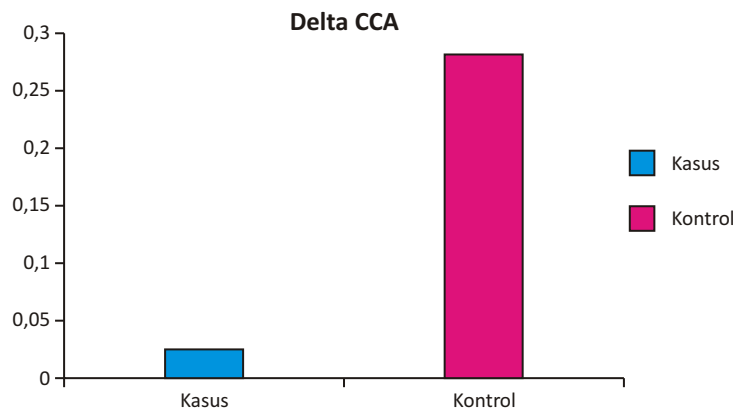
TABEL 2
Rerata ketebalan tunika intima-media arteri karotis komunis (CCA) pada kelompok perlakuan dan kelompok kontrol

Kelompok	Rerata ± SD			p
	USG CCA 1	USG CCA 3	USG CCA 3	
Kelompok perlakuan	0,419 ± 0,38	0,395 ± 0,46	- 0,025 ± 0,48	0,514
Kelompok kontrol	0,589 ± 0,33	0,847 ± 0,40	0,257 ± 0,21	0,000*

*signifikan ($p < 0,05$) dengan uji beda *paired t test*



Gambar 1. Rerata ketebalan tunika intima–media arteri karotis komunis (CCA) pada kelompok perlakuan dan kelompok kontrol



Gambar 2. Rerata selisih ketebalan tunika intima–media arteri karotis pada kelompok kasus dan kelompok kontrol

20 mg adalah 28 orang, dan kelompok kontrol yang diberi placebo ada 26 orang.

Rerata selisih ketebalan tunika intima media arteri karotis pada kelompok kontrol sebelum diberi perlakuan adalah $0,589 \pm 0,33$ mm, dan pada kelompok perlakuan adalah $0,419 \pm 0,38$ mm. Setelah diberikan perlakuan selama 24 minggu dan dilakukan evaluasi ulang terhadap ketebalan tunika intima–media arteri karotis, pada kelompok kontrol didapatkan peningkatan

ketebalan tunika intima–media arteri karotis secara bermakna ($0,847 \pm 0,40$; $p=0,000$), sedangkan pada kelompok perlakuan didapatkan penurunan ketebalan tunika intima arteri karotis ($0,395 \pm 0,46$; $p=0,514$). Selain itu, juga didapatkan perbedaan bermakna ($p=0,008$) pada pengukuran selisih ketebalan tunika intima–media arteri karotis sebelum dan setelah perlakuan antara kelompok kontrol ($0,257 \pm 0,21$) dan kelompok perlakuan ($-0,025 \pm 0,48$).

DISKUSI

Penelitian ini menunjukkan bahwa statin dapat menurunkan ketebalan tunika intima-media arteri karotis yang merupakan penanda disfungsi endotel yang terjadi pada pembuluh darah lainnya.^{1,2} Semakin tebal CIMT, proses kalsifikasi pada arteri *coroner* semakin luas. Pada penelitian ini, didapatkan penurunan ketebalan pada kelompok perlakuan yang diberikan statin selama 24 minggu. Selain itu, terdapat perbedaan bermakna ($p=0,008$) selisih perbedaan ketebalan tunika intima arteri karotis pada kelompok perlakuan dibandingkan dengan kelompok kontrol yang justru mengalami peningkatan ketebalan tunika intima-media arteri karotis.^{3,5,6} Penelitian ini sesuai dengan penelitian Colhoun *et al* yang memberikan atorvastatin secara bermakna menurunkan komplikasi gangguan pembuluh darah pada pasien diabetes.⁷ Sesuai juga dengan Collins dengan pemberiansimvastatin dan didapatkan penurunan angka komplikasi kardiovaskular.⁸

Hal ini disebabkan karena statin memiliki efek menurunkan sintesis endogen kolesterol, dengan inhibisi secara kompetitif enzim HMG-CoA reduktase yang bertanggung jawab dalam tahap awal biosintesis sterol, dengan menurunkan kadar kolesterol intraselular, ekspresi reseptor LDL pada sel hepar mengalami up-regulasi, yang meningkatkan bersihan LDL dari aliran darah. Statin juga memiliki beberapa efek lain yang tidak berhubungan dengan penurunan LDL, dikenal dengan istilah pleiotropik yang melibatkan pengurangan stres oksidatif dan inflamasi vaskular menghasilkan peningkatan stabilitas lesi aterosklerotik.⁸ Hampir seluruh faktor risiko konvensional aterosklerotik berhubungan dengan disfungsi endotel, ditandai dengan kerusakan akibat spesies oksigen reaktif yang meningkatkan pelepasan faktor transkripsi, faktor pertumbuhan, sitokin proinflamasi, kemokin, dan molekul adhesi.^{6,9-12}

Statin merupakan produk yang sudah banyak dikenal dan telah terdistribusi secara luas di Indonesia, berdasarkan karakteristik statin dan kemanjurannya, statin dapat digunakan sebagai upaya pencegahan komplikasi gangguan pembuluh darah (Seperti terjadinya stroke berulang pada pasien dengan diabetes.^{4,5}

SIMPULAN

Telah dilakukan penelitian *Randomized Pretest-Posttest Design* yang dilakukan di Poli Saraf Rawat Jalan RSUP Dr. Kariadi Semarang dan poli saraf rawat jalan RSUD Kota Semarang sejak Januari sampai Desember 2014. Dari data yang diperoleh dapat disimpulkan bahwa pemberian simvastatin 20 mg setiap hari selama 24 minggu menurunkan ketebalan tunika intima-media arteri karotis pada pasien dengan stroke iskemik akut dan diabetes mellitus tipe 2.

DAFTAR PUSTAKA

1. Wang Q, Tang XN, Yenari MA. The Inflammatory Response in Stroke. *J Neuroimmunol*. Mar 2007; 184(1-2): 53-68.
2. Japardi I. panduan praktis pencegahan dan pengobatan stroke. Jakarta : Buana ilmu populer; 2000.
3. Juanda H. Kadar Adiponektin sebagai Faktor Risiko Penebalan Tunika Intima Media Arteri Karotis. 2002; 41 (2).
4. Nursalim A. Statin untuk Pencegahan Primer Komplikasi Kardiovaskular pada Pasien DM tipe 2 dengan Profil Lipid yang baik:Laporan Berbasis Bukti. *J Indon Med Assoc*. 2011; 61 (9).
5. Bots ML, Grobbee DE. Intima media thickness as a surrogate marker for generalized atherosclerosis. *Cardiovascular Drug Ther*. 2002;16:341-51.
6. Sullivan SO. Statins: A review of benefits and risks. *TSMJ*. 2007;8:52-6.
7. Colhoun HM, Betteridge DJ, Durrington PN, Hitman GA, Neil HAW, Livingstone SJ, *et al*. Primary prevention of cardiovascular disease with atorvastatin in type 2 diabetes in the Collaborative Atorvastatin Diabetes Study (CARDS): multicenter randomized placebo-controlled trial. *Lancet*. 2004;364:685-96.
8. Collins R, Armitage J, Parish S, Sleight P, Peto R.. Heart Protection Study Collaborative Group. Effects of cholesterol-lowering with simvastatin on stroke and other major vascular events in 20536 people with cerebrovascular disease or other high-risk conditions. *Lancet*. 2004;363:757-67.
9. Ohmura C, Watada H, Hirose T, Tanaka Y, Kawamori R. Acute onset and worsening of diabetes concurrent with administration of statins. *Endocrine Journal*. 2005;52:369-72.
10. Sasaki J, Iwashita M, Kono S. Statins: beneficial or adverse for glucose metabolism. *J Atheroscler Thromb*. 2006;13:123-9
11. Sattar N, Preiss D, Murray HM, Welsh P, Buckley BM, de Craen AJM, *et al*. Statins and risk of incident diabetes: A collaborative meta-analysis of randomized statin trials. *The Lancet*. 2010;375:735-42.
12. Rocco MB. Statins and diabetes risk: Fact, fiction, and clinical implications. *Clev Clin J Med*. 2012;79:883-93.