



Case Report

Kasus Dua Orang Wanita Umur 36 Tahun dan 60 Tahun dengan Akromegali

Hermina Sukmaningtyas, Fajri Ismayanti

Departemen Radiologi Fakultas Kedokteran Universitas Diponegoro / RSUP Dr. Kariadi Semarang

Abstrak

p-ISSN: 2301-4369 e-ISSN: 2685-7898
<https://doi.org/10.36408/mhjcm.v7i2.521>

Diajukan: 26 Februari 2019
Diterima: 08 Mei 2020

Afiliasi Penulis:
KSM Radiologi

Korespondensi Penulis:
Fajri Ismayanti
Jl. Dr. Sutomo No. 16, Semarang,
Jawa Tengah 50244,
Indonesia

E-mail:
fajri_ismiyanti@yahoo.com

Kasus Akromegali di RSUP Dr. Kariadi sangat jarang terdeteksi pada fase awal karena minimnya gejala yang ditimbulkan. Pasien ditemukan tanpa sengaja biasanya datang dengan keluhan penyerta yang lain. Pemeriksaan Radiologi membantu menegakkan diagnosis Akromegali.

Dilaporkan 2 kasus wanita usia 36 tahun dan 60 tahun dengan Akromegali. Kasus pertama Ny. D usia 36 tahun dengan keluhan benjolan di leher dan sulit menelan datang ke poliklinik Penyakit Dalam RSUP Dr. Kariadi. Pada pemeriksaan USG colli didapatkan pembesaran kelenjar tiroid, penebalan isthmus, nodul solid dengan jaringan nekrotik (ukuran terbesar $\pm 3,64 \times 2,16$ cm). Kasus kedua, Ny. N usia 60 tahun dengan keluhan nyeri diseluruh sendi. Tulang membesar, menstruasi berhenti pada usia 35 tahun. Pada pemeriksaan radiologi X Foto vertebra lumbosacral tampak gambaran Ankylosing Spondilosis. Pada pemeriksaan MRI kepala kedua pasien diatas ditemukan makroadenoma. Kedua pasien berperawakan pendek dengan pembesaran tangan, kaki dan tulang wajah (prognatism).

Akromegali adalah suatu penyakit akibat dari peningkatan sekresi hormon pertumbuhan (somatotropin) oleh sel eosinofilik dari lobus anterior kelenjar pituitari, yang disebabkan oleh hiperplasia kelenjar atau tumor yang menyebabkan pertumbuhan tulang yang meningkat. Akromegali umum ditandai dengan pembesaran tangan, kaki dan tulang wajah.

Akromegali menyebabkan perubahan bertahap pada bentuk wajah, seperti rahang bawah dan alis yang menonjol, hidung membesar, bibir menebal dan gigi jarang. Akromegali cenderung berkembang perlahan. Pemeriksaan foto cranium, tangan dan kaki menunjukkan kelainan pada tulang.

Dilaporkan kasus diatas untuk membantu klinisi menegakkan diagnosa Akromegali dengan menggunakan multi modalitas radiografi, sehingga dapat ditegakkan lebih awal untuk membantu tatalaksana pasien.

Kata kunci : Akromegali, Prognatism, Makroadenoma

Two cases of women 36 and 60 years old with acromegaly

Abstract

Acromegaly is a rare case especially in early stage due to lack of clinical symptoms. This case was incidentally found along with other symptoms. Radiological imaging is very useful in diagnosing acromegaly.

This case reported two women aged 36 years old and 60 years old with acromegaly. The first one, Mrs. D had swollen neck and swallowing difficulty, referred by internal division. Neck sonography showed thyroid enlargement, isthmus thickening, solid nodules and necrotic area within. Second case Mrs. N with arthralgia, bone enlargement, and amenorrhoea since 35 years of age. Lumbosacral radiography presented a bamboo spine appearance. Brain MR both of them presented macroadenoma. Patient appeared short stature, and enlarged extremities (prognatism).

Acromegaly is a disease caused by increased secretion of growth hormone (somatotropin) by eosinophilic cells of the anterior lobe of the pituitary gland, which is caused by glandular or tumor hyperplasia which causes increased bone growth. General acromegaly is characterized by enlargement of the hands, feet and facial bones.

Acromegaly causes gradual changes in the shape of the face, such as the lower jaw and prominent eyebrows, enlarged nose, thickened lips and rare teeth. Acromegaly tends to develop slowly. Examination of photos of cranium, hands and feet shows abnormalities in the bones.

By using multi radiographic modalities, acromegaly can be enforced earlier so that it helps the management of patients.

Keywords: Acromegaly, prognatism, macroadenoma

PENDAHULUAN

Kasus akromegali di RS Kariadi sangat jarang ditemukan pada masa awal dikarenakan minimnya gejala yang ditimbulkan. Pasien sering ditemukan tanpa sengaja dan biasanya datang dengan keluhan penyerta yang lain.

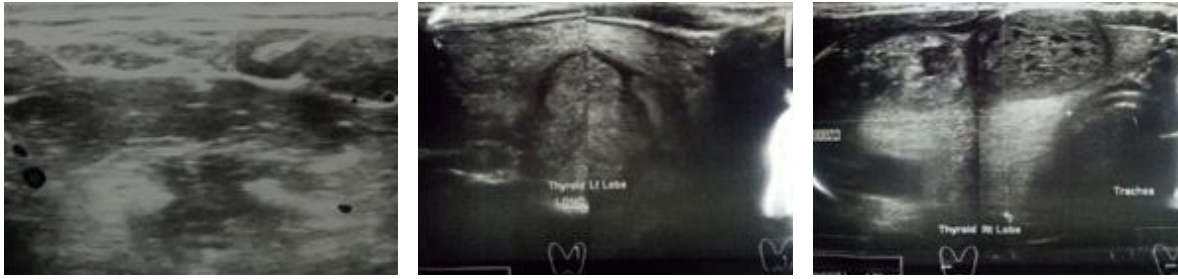Dilaporkan 2 kasus wanita usia 36 tahun dan 60 tahun dengan akromegali yang datang dengan keluhan benjolan di leher dan keluhan nyeri diseluruh sendi. Perawakan pasien hampir mirip yaitu sama-sama pendek dengan pembesaran tangan, kaki dan tulang wajah (prognatism). Pada beberapa pemeriksaan radiologi ditemukan bahwa keluhan tersebut merupakan suatu komplikasi dari akromegali.

LAPORAN KASUS

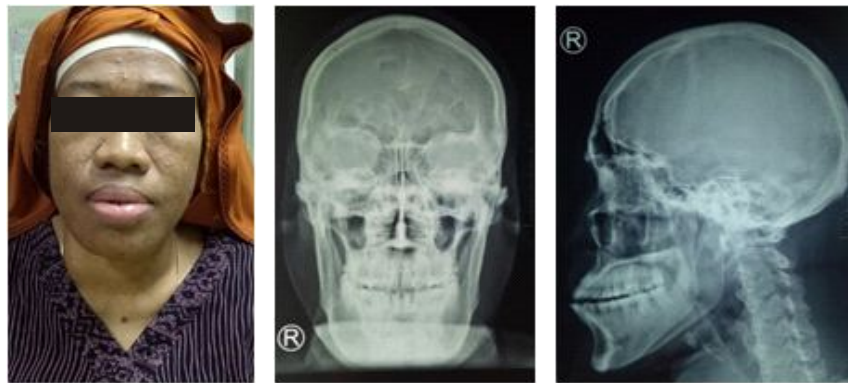
Pasien pertama, Ny. DS umur 36 tahun dengan keluhan utama benjolan di leher dan sulit menelan datang ke poliklinik penyakit dalam RS Kariadi. Keluhan dirasakan sejak 1 minggu sebelum masuk rumah sakit, 5 bulan sebelum ke rumah sakit pasien merasa ada benjolan di leher kanan, tak terasa sakit awalnya. Pada pemeriksaan USG colli didapatkan pembesaran kelenjar tiroid kanan kiri dan penebalan isthmus disertai multiple nodul solid dengan jaringan nekrotik didalamnya (ukuran terbesar $\pm 3,64 \times 2,16$ cm, pada lobus tiroid kanan) [gambar 1]. Dilakukan pemeriksaan X Ray Cranium AP-Lateral penebalan calvaria dan sella tursica dengan jarak anterior-posterior sinus frontalis (ukuran $\pm 1,5$ cm), Protusi struktur mandibula disertai pelebaran sela gigi dan Penebalan protuberentia occipitalis [gambar 2]. Dilakukan pemeriksaan X Foto pedis kanan kiri AP-Oblik ditemukan pelebaran phalang proksimal digiti 1-5 pedis kanan kiri, Penebalan *soft tissue* regio pedis dan

digit 1-5 kanan kiri dan penebalan *heel pad thickness* kanan kiri (kanan $\pm 3,6$ mm, kiri $\pm 3,2$ mm) [gambar 3]. Dilakukan pemeriksaan X Foto pedis kanan kiri AP-Oblik ditemukan pelebaran phalang proksimal digiti 1-5 pedis kanan kiri, Penebalan *soft tissue* regio pedis dan digit 1-5 kanan kiri dan Penebalan *heel pad thickness* kanan kiri (kanan $\pm 3,6$ mm, kiri $\pm 3,2$ mm) [gambar 4]. Dilakukan pemeriksaan MRI Kepala ditemukan massa solid dengan intratumoral hemorrhage pada fossa pituitari meluas ke suprasella dan parasella kanan. Ukuran $\pm AP 1,97 \times CC 3,43 \times LL 2,95$ cm, sesuai gambaran macroadenoma (*Knosp Grade 4*). Massa tumor juga tampak menyebabkan *encasement* arteri carotis interna kanan segment cavernous dan menekan ringan nervus cranialis regio parasella kanan [gambar 5].

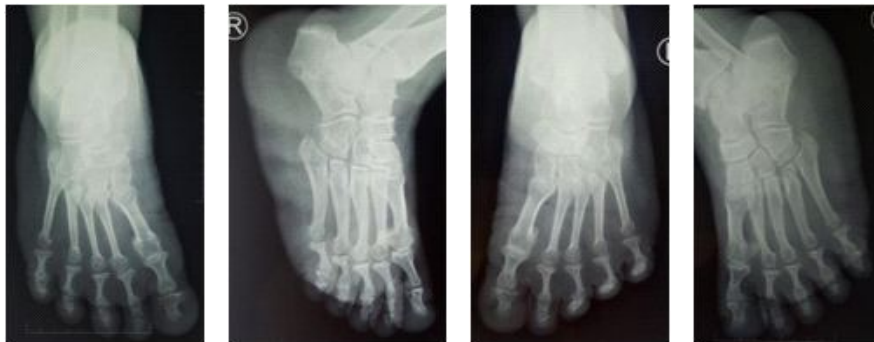Pasien kedua, Ny. N usia 60 tahun datang ke Poli Penyakit Dalam RS Kariadi dengan keluhan nyeri diseluruh sendi. Sejak 5 hari terakhir, tulang terasa membesar, menstruasi berhenti pada usia 35 tahun. Dilakukan pemeriksaan X Foto Toraks AP-Erect, tampak elongation aorta, gambaran bronchitis dan margin inferior kosta 3,4,5 posterior kanan kiri tampak menebal. Pada pemeriksaan X Ray cranium AP-Lateral, curiga gambaran Prignatism dengan Penebalan dinding cranium, tabula interna dan eksterna, Pelebaran jarak anteroposterior sinus frontalis (18mm, N = 17mm), mendukung suatu Akromegali [gambar 6]. Dilakukan pemeriksaan X Foto Thoracal AP-Lateral dan Lumbosacral AP-Lateral, tampak gambaran *Bamboo Spine*, Mendukung gambaran *Ankylosing Spondylitis*. X Foto Pelvis AP tampak Sacroilitis kanan kiri [gambar 7]. Dilakukan pemeriksaan X Foto Pedis Lateral Ny. N 60 Tahun (*Heel Pad*), tampak penebalan *Heel Pad* kanan kiri (kanan 30 mm, kiri 26 mm ; N : 18.6 mm) [gambar 8]. Dilakukan pemeriksaan MRI kepala tampak lesi bentuk



Gambar 1. Akromegali pada Ny. D 36 tahun dengan goiter. **A.** Fotografi pasien tampak pembesaran leher kanan. **B dan C.** USG tiroid, tampak Pembesaran glandula tiroid kanan kiri dengan multiple nodul solid didalamnya (ukuran terbesar $\pm 3,64 \times 2,16$ cm, pada lobus tiroid kanan) disertai penebalan isthmus. **D.** Limfadenopati intraglandular submandibular kanan (ukuran $\pm 0,73 \times 2,1$ cm)



Gambar 2. X Ray Cranium AP–Lateral Ny. D 36 Tahun. Mendukung gambaran akromegali dengan Penebalan calvaria dan sella tursica, Jarak anterior–posterior sinus frontalis (ukuran $\pm 1,5$ cm), protusi struktur mandibula disertai pelebaran sela gigi dan penebalan protuberentia occipitalis

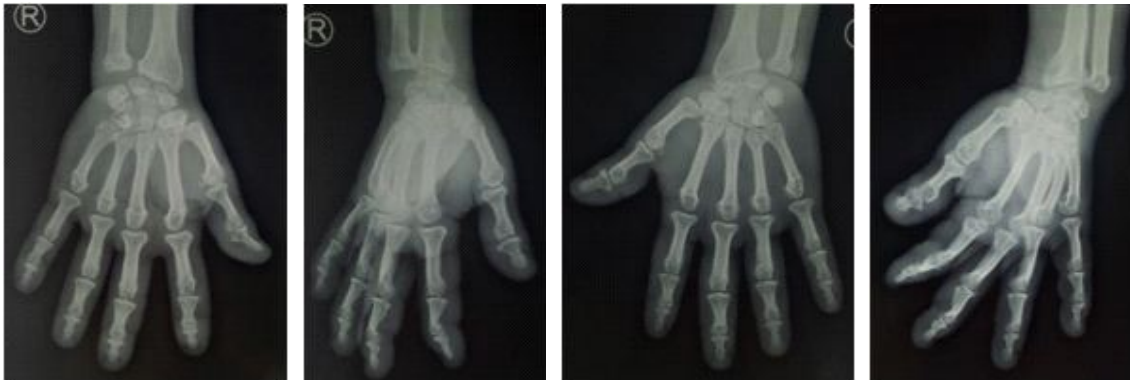

Gambar 3. X Foto pedis kanan kiri AP–Oblik Ny. D 36 tahun, mendukung gambaran akromegali dengan pelebaran phalang proksimal digiti 1–5 pedis kanan kiri, penebalan *soft tissue* regio pedis dan digiti 1–5 kanan kiri dan Penebalan *heel pad thickness* kanan kiri (kanan $\pm 3,6$ mm, kiri $\pm 3,2$ mm)

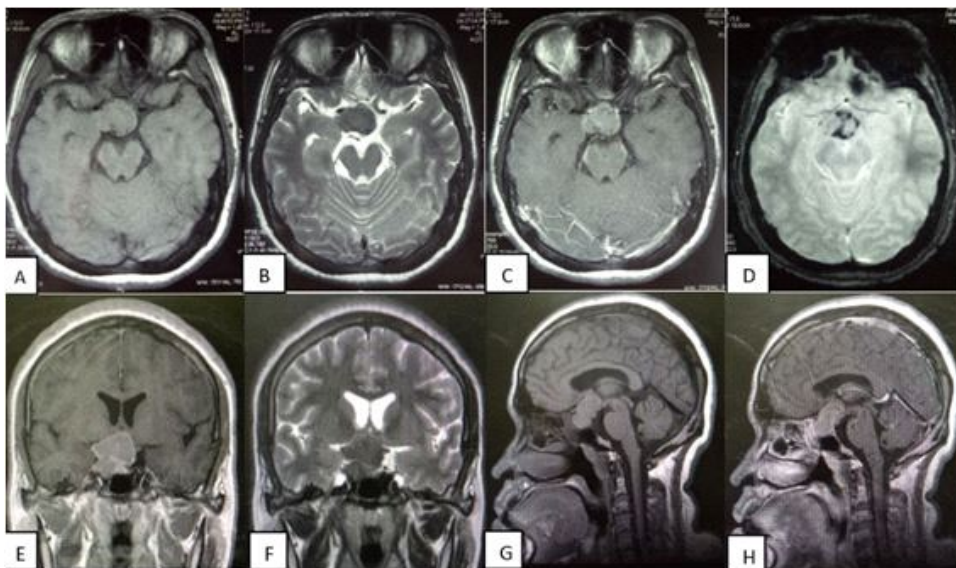
lobulated, batas tegas, tepi regular pada intrasella (regio hipofise) yang tampak menyebabkan pelebaran dan *flattening dorsum sella* serta pendesakan *chiasma nerve optic*, pada bagian posterior tampak menempel dengan arteri carotis interna kanan kiri yang berasal dari *pituitary gland*, cenderung makroadenoma. Tampak pula penebalan os cranium [gambar 9].

DISKUSI

Akromegali pada usia dewasa paling umum ditandai dengan pembesaran tangan, kaki dan tulang wajah. Akromegali menyebabkan perubahan bertahap pada bentuk wajah, seperti rahang bawah dan alis yang menonjol, hidung yang membesar, bibir yang menebal



Gambar 4. X Foto pedis kanan kiri AP–Oblik Ny. D 36 Tahun, mendukung gambaran akromegali dengan pelebaran phalang proksimal digiti 1–5 pedis kanan kiri, Penebalan *soft tissue* regio pedis dan digiti 1–5 kanan kiri dan Penebalan *heel pad thickness* kanan kiri (kanan $\pm 3,6$ mm, kiri $\pm 3,2$ mm)



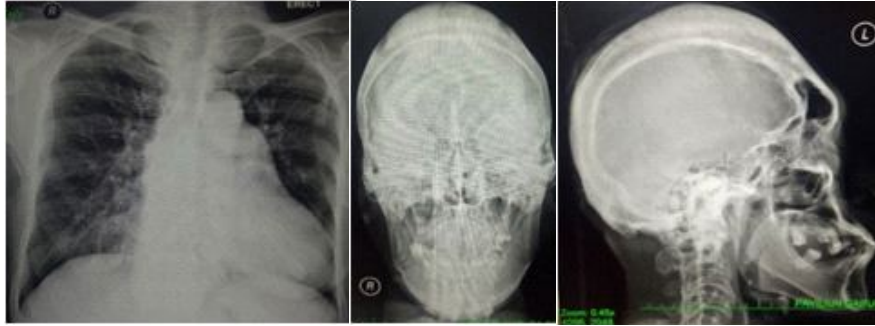
Gambar 5. MRI kepala Ny. D 36 tahun. **A.** T1WI Axial, **B.** T2WI Axial. **C.** T1WI+C Axial. **D.** GRE Axial. **E.** T1WI+C Coronal. **F.** T2WI Coronal. **G.** T1WI Sagittal. Tampak massa solid dengan intratumoral hemorrhage pada fossa pituitari meluas ke suprasella dan parasella kanan. Ukuran \pm AP 1,97 x CC 3,43 x LL 2,95 cm, sesuai gambaran Macroadenoma (*Knosp Grade 4*), massa tumor juga tampak menyebabkan *encasement* arteri carotis interna kanan segment cavernous dan menekan ringan nervus cranialis regio parasella kanan.

dan jarak gigi melebar. Akromegali cenderung berkembang perlahan, sehingga tanda awal mungkin tidak mudah terlihat selama beberapa tahun, terkadang penderita hanya membandingkan keadaannya dengan foto foto lama. Pemeriksaan foto cranium, tangan dan kaki menunjukkan kelainan pada tulang. Pemeriksaan MRI atau CT Scan kepala didapatkan massa pada fossa pituitary.¹⁴

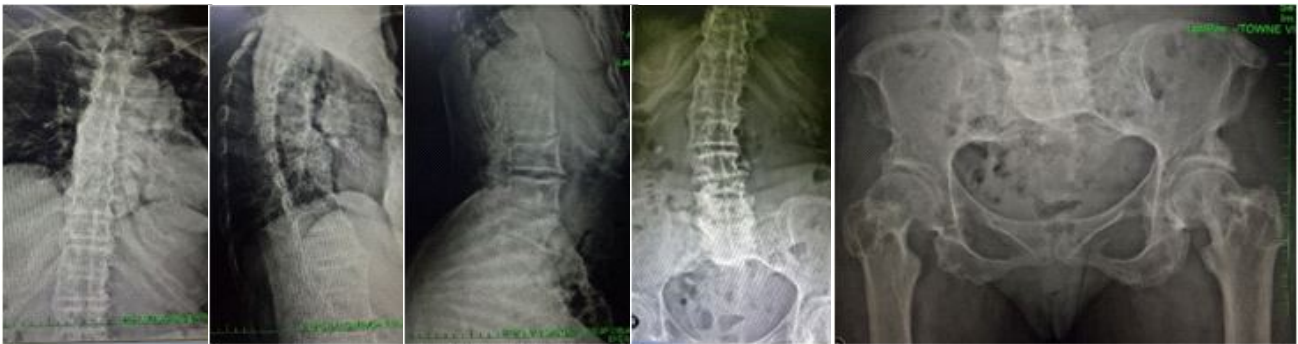Akromegali mendekati 40 kasus untuk 1 juta populasi dan insidennya tiga kasus per satu juta penduduk pertahun. Akromegali dapat terjadi pada wanita dan pria. Umur rata-rata gangguan ini diketahui adalah 40 tahun dan penyakitnya bertahan selama

5 sampai 10 tahun. Pada 99% kasus, akromegali disebabkan oleh sekresi GH (*Growth Hormone*) dari adenoma pituitari. Tumor biasanya menghasilkan GH sendiri, tetapi kadang mengsekresi prolactin dan hormon tiroid. Akromegali yang disebabkan oleh ekskresi ektopik GHRH (*Growth Hormon Releasing Hormon*) sangat jarang. Kadang dijumpai pada kelainan genetik yang langka yaitu *Multiple Endocrine Neoplasia (MEN) type 1, McCune Albright Syndrome* atau *Carney Complex*.^{2,5}

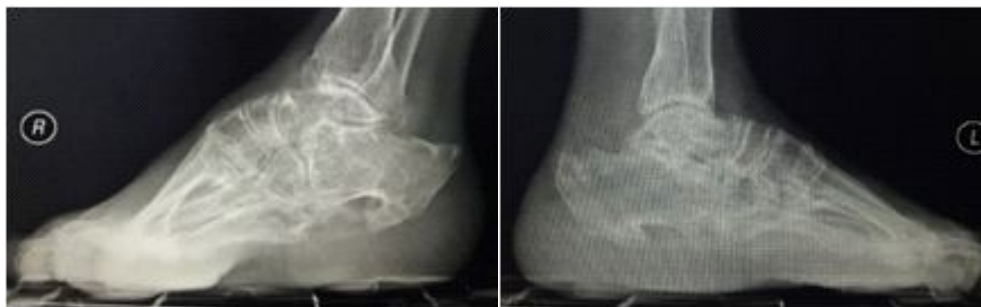Stimulasi jangka panjang dari epitel folikel oleh hormon pertumbuhan (GH) dan faktor pertumbuhan seperti insulin 1 (IGF-1) dapat menyebabkan gangguan pada fungsi tiroid dan massa tiroid sert menyebabkan



Gambar 6. Ny. N 60 Tahun. Kiri, X Foto Toraks AP Erect, tampak Elongation aorta, gambaran bronchitis dan margin inferior kosta 3,4,5 posterior kanan kiri tampak menebal. X Ray Cranium AP Lateral, curiga gambaran Prignatism dengan penebalan dinding cranium, tabula interna dan eksterna, Pelebaran jarak anteroposterior sinus frontalis (18 mm, N = 17 mm), mendukung suatu Akromegali.



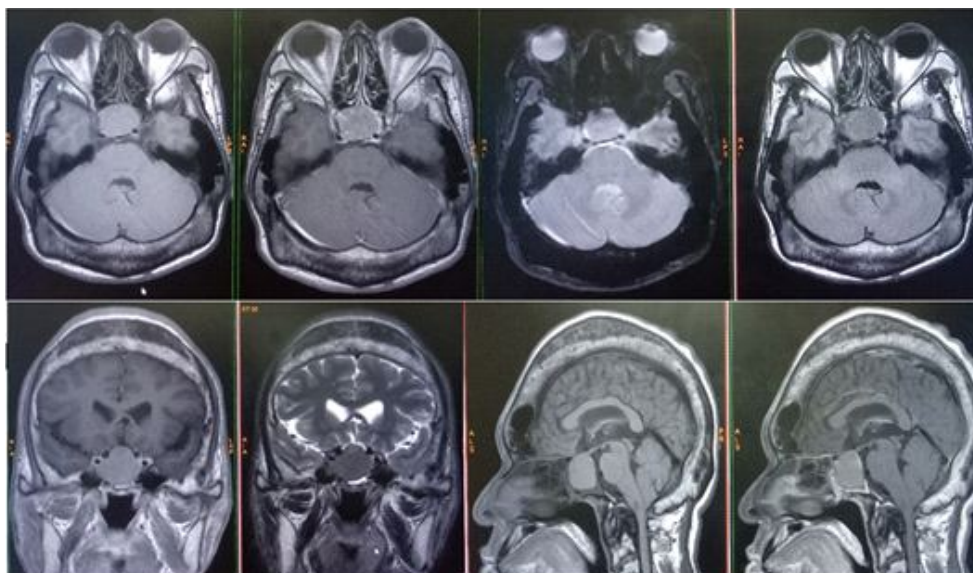
Gambar 7. Ny. N 60 Tahun. X Foto Thoracal AP–Lateral dan Lumbosacral AP–Lateral, tampak gambaran *Bamboo Spine*, Mendukung gambaran *Ankylosing Spondylitis*. X Foto Pelvis AP tampak Sacroillitis kanan kiri



Gambar 8. X Foto Pedis Lateral Ny. N 60 Tahun (*Heel Pad*), tampak penebalan *Heel Pad* kanan kiri (kanan 30 mm, kiri 26 mm ; N : 18,6 mm)

goiter. Paling sering non toksik multinodular goiter. Nodul lebih banyak ditemukan pada pasien akromegali aktif dan untuk menurunkan besar volume tiroid bisa diterapi dengan somatostatin analog. Hubungan antara volume tiroid dengan kadar IGF-1 tidak jelas. Setiap pasien akromegali harus dilakukan evaluasi hormonal dan pemeriksaan radiologi tiroid untuk mengetahui kelainan tiroid sejak dini dan menghindari kanker tiroid stadium lanjut.⁶

Akromegali juga dapat menyebabkan kelainan berupa sindrom dismorfik seperti pada ekstremitas (tangan dan kaki) tampak melebar; jari melebar, menebal dan tampak memendek; soft tissue tampak melebar. Pasien kadang menyadari bahwa lingkaran jari semakin melebar sehingga ukuran cincin jadi lebih besar dalam waktu beberapa tahun, kadang juga ukuran sepatu yang meningkat. Wajah mempunyai ciri khas, biasanya; hidung tampak melebar dan menebal. Tulang pipi



Gambar 9. Ny. N usia 60 tahun dengan akromegali. Pada pemeriksaan MRI Kepala dengan kontras. **A.** T1WI Axial. **B.** T1WI+C Axial. **C.** T2*GRE Axial. **D.** T2FLAIR Axial. **E.** T1WI+C coronal. **F.** T2WI coronal. **G.** T1WI sagittal dan **H.** T1WI+C Sagital. Tampak lesi Bentuk lobulated, batas tegas, tepi regular pada intrasella (regio hipofise) yang tampak menyebabkan pelebaran dan *flattening dorsum sella* serta pendesakan *chiasma nerve optic*, pada bagian posterior tampak menempel dengan arteri carotis interna kanan kiri berasal dari *pituitary gland*, cenderung makroadenoma. Tampak pula penebalan os cranium.

tampak tegas, dahi tampak menonjol, bibir menebal dan garis wajah tampak jelas. Dahi dan kulit sekitarnya tampak menebal. Tulang dagu (mandibula) tumbuh secara perlahan, terlihat sekitar beberapa tahun kemudian.^{13,5,7,8}

Pemeriksaan radiologi konvensional cranium tampak penebalan pada ossa cranium disertai peningkatan densitasnya, diploe tampak obliterasi, sella tursica, tempat bernaungnya kelenjar pituitary, bisa atau kadang tidak melebar, diameter maksimal pada AP 16 mm dan vertical 12 mm serta sinus frontal tampak melebar dan pneumatisasi mastoid air cells tampak meningkat.⁹

Pemeriksaan radiologi konvensional toraks tampak pelebaran kosta akibat dari peningkatan pertumbuhan *costo-chondral*. Pada pemeriksaan radiologi konvensional vertebra tampak *scalloping* atau *biconcavity posterior margin* yang disebabkan oleh reabsorpsi tulang yang terganggu, kadang tampak pula kifotik thoracal dan lordosis lumbal. Diskus intervertebralis kadang melebar karna pertumbuhan kartilago bertambah. Kelainan artikuler tampak pada akromegali sebagai bagian dari komplikasi, *degeneratif joint disease* karena *overgrowth* dari kartilago. Kombinasi dari pelebaran celah sendi, osteofit, sclerosis subkondral dan gambaran lesi "cyst-like" mirip dengan proses primer osteoarthritis. Tampak pula gambaran ankylosing spondylitis.^{14,7}

Pemeriksaan radiologi konvensional tangan tampak pelebaran caput metacarpal dengan penebalan irregular kortek, gambaran seperti osteofit (bisa tampak),

peningkatan ukuran sesamoid pada *metacarpophalangeal joint* ibu jari (sangat membantu), nilai sesamoid indeks (didapat dari tinggi dan lebar, dalam mm) >30 mm pada wanita dan >40 pada pria yang dicurigai akromegali. Tampak pula perubahan pada bagian distal phalang; basis tampak melebar, celah sendi juga melebar karna hipertrofi kartilago serta hipertrofi *soft tissue* (kadang), membentuk gambaran "spade-shaped finger".

Pemeriksaan radiologi konvensional kaki tampak penebalan tumit (*heel pad*) yang diukur jarak dari dasar posteroinferior calcaneus ke dasar *soft tissue* kaki); N = 22–24mm. Semakin tebal, maka kemungkinan akromegali semakin besar tampak pula pelebaran celah sendi metatarsophalangeal disertai abnormalitas pada phalang distalnya (gambaran spade-like-♠).

Akromegali disebabkan oleh banyak faktor, jika penyebab akromegali adalah suatu massa pada fossa pituitari, maka pemeriksaan CT scan kepala dan MRI kepala menjadi modalitas pemeriksaan radiologi canggih yang dapat dilakukan. massa di kelenjar pituitari sangat baik didiagnosa dengan MRI, karena memiliki resolusi teknik paling baik dibandingkan dengan modalitas radiologi lainnya untuk mengidentifikasi perubahan *soft tissue*. Jika dicurigai suatu tumor parasella, MRI khusus difokuskan ke kelejar pituitari, karena jika menggunakan pemeriksaan kepala rutin dengan potongan yang tebal sering tidak memadai untuk memvisualisasikan tumor hipofisis yang relatif kecil.¹⁶

Pemeriksaan MRI kepala tanpa kontras untuk menilai suatu tumor pada fossa pituitari dengan menilai

apakah ada atau tidak pelebaran dari sella tursica, erosi dari dinding sella tursica atau ekstensi ke sinus sphenoid atau ke glandula pituitari posterior, apakah meluas ke regio parasella atau sinus cavernosus, pendesakan infundibulum dan elevasi chiasma optikus. Pada pemeriksaan MRI kepala dengan kontras, massa tumor tampak *slightly enhancement*.¹⁷ Efek massa yang disebabkan oleh pendesakan tumor ini bisa menimbulkan gejala klinis yang bervariasi antara yaitu nyeri kepala sampai keluhan fungsi penglihatan menurun akibat dari pendesakan chiasma optikus.¹⁸ Penilaian ini bisa dibagi dengan grading sistem Knosp yang dibagi menjadi 5 grade yaitu grade 0 bila massa tidak meluas melewati garis sepanjang aspek medial dari loop bawah dan atas dari arteri karotid internal (garis intercarotid medial), grade 1 bila massa meluas ke lateral melewati garis intercarotid medial tetapi tidak melewati garis medial dari garis intercarotid, grade 2 bila massa meluas ke lateral melewati garis intercarotid medial dan garis intercarotid tetapi tidak melewati garis intercarotid lateral. Grade 3 bila massa meluas melewati garis intercarotid lateral. Grade 4 jika massa tampak mengencase arteri karotis interna.¹⁷

SIMPULAN

Pemeriksaan radiografi konvensional umumnya cukup baik untuk mengidentifikasi awal dari suatu akromegali. MRI merupakan modalitas terpilih untuk mengevaluasi kelainan pada fossa pituitari. CT Scan efektif untuk mengevaluasi erosi maupun destruksi tulang pada regio pituitari. Dengan menggunakan multi modalitas secara radiografi maka radiolog dapat memberikan interpretasi yang lebih bermakna sehingga membantu dalam tatalaksana pasien.

DAFTAR PUSTAKA

- Chanson, P., Salenave, S., Kamenicky, P., Cazabat, L. & Young, J. Acromegaly. *Best Pract. Res. Clin. Endocrinol. Metab.* 23, 555-574 (2009).
- Hossain, B. & Drake, W. M. Acromegaly. *Med. (United Kingdom)* 45, 480-483 (2017).
- Melmed, S. *Acromegaly. Endocrinology: Adult and Pediatric* (Elsevier Inc., 2016). doi:10.1016/B978-0-323-18907-1.00012-3
- Melmed, S. *Acromegaly. The Pituitary: Fourth Edition* 1, (2017).
- Information, B. Basic Information. i, 1-3 (2014).
- Dąbrowska, A. M., Tarach, J. S., Kurowska, M. & Nowakowski, A. State of the art paper Thyroid diseases in patients with acromegaly. *Arch. Med. Sci.* 4, 837-845 (2014).
- Adam Greenspan, J. B. *Orthopedic Imaging, Acromegaly*. (2015).
- Jack Edeiken M.D, P. j H. M. *Goldens diagnostic radiology*. (2003).
- Nagaraj, T. et al. The size and morphology of sella turcica: A lateral cephalometric study. *J. Med. Radiol. Pathol. Surg.* 1, 3-7 (2015).
- Tehranchi, A., Motamedian, S. R., Saedi, S., Kabiri, S. & Shidfar, S. Correlation between frontal sinus dimensions and cephalometric indices: A cross-sectional study. *Eur. J. Dent.* 11, 64-70 (2017).
- Akhlaghi, M., Bakhtavar, K., Moarefdoost, J., Kamali, A. & Rafeifar, S. Frontal sinus parameters in computed tomography and sex determination. *Leg. Med.* 19, 22-27 (2016).
- Tarhan, F., Koç, G., Erdo an, N. K. & Öruk, G. Hand Measurements in the Follow-up of Acromegaly. *Jbr-Btr* 96, 311313 (2013).
- Simone Walddt, Klaus Woertler. Measurement and classifications in musculoskeletal radiology. (thieme, 2013).
- Melmed, S. & Kleinberg, D. *Pituitary Masses and Tumors. Williams Textbook of Endocrinology* (Elsevier Inc., 2011). doi:10.1016/B978-1-4377-0324-5.00009-2
- Maya, M. & Pressman, B. D. Pituitary Imaging. *Pituit. Fourth Ed.* 645669 (2017). doi:10.1016/B978-0-12-804169-7.00023-4
- Ouyang, T., Rothfus, W. E., Ng, J. M. & Challinor, S. M. Imaging of the pituitary. *Radiol. Clin. North Am.* 49, 549-571 (2011).
- Mccracken, D. J. A. Y., Chu, J. & Oyesiku, N. M. 44 - Pituitary Tumors: Diagnosis and Management. *Principles of Neurological Surgery* (Elsevier Inc., 2018). doi:10.1016/B978-0-323-43140-8.00044-5
- Randhawa, A., Gogineni, S., Mishra, C. & Shetty, S. Marfan syndrome: Report of two cases with review of literature. *Nig J Clin Pr.* 15, 364 (2012).
- Features, C., Diagnosis, D., Features, R. & Defects, G. B. 55 Marfan Syndrome. *J. Bone Jt. Surg. Am.* Vol. 741-743
- Lundby, R. *Radiological imaging in the investigation of Marfan syndrome*. (2011).
- Dawn A. Tamarkin. *Hypothalamus and Pituitary. Williams Textbook of Endocrinology* (Elsevier Inc., 2011). doi:10.1016/B978-0-323-29738-7.00007-1
- Mercado, M. Endocrine and Metabolic Disorders. *Curr. Diagnosis 2014* (2014). doi:10.1016/B978-1-4557-0296-1.00011-7
- Katznelson, L. & Atkinson, J. L. D. AACE Guidelines for the diagnosis and treatment of Acromegaly. *Endocr. Pract.* 17, 1-44 (2011).
- Mebis, L. & Berghe, G. Van Den. Best Practice & Research Clinical Endocrinology & Metabolism. *Elsevier* 25, 745-757 (2011).