



Original Article

Kesesuaian Hasil Pemeriksaan *Computed Tomography (CT) Scan* Abdomen Kontras dengan Hasil Pemeriksaan Histopatologi (Studi pada Pasien dengan Keganasan Kolorektal)

Muhammad Beni¹, Maya Nuriya Widyasari¹, Devia Eka Listiana², Titik Yuliasuti¹

¹Bagian Radiologi Fakultas Kedokteran Universitas Diponegoro/
Rumah Sakit Umum Pusat Dokter Kariadi Semarang, Indonesia

²Bagian Patologi Anatomi Fakultas Kedokteran Universitas Diponegoro/
Rumah Sakit Umum Pusat Dokter Kariadi Semarang, Indonesia

Abstrak

p-ISSN: 2301-4369 e-ISSN: 2685-7898
<https://doi.org/10.36408/mhjcm.v9i2.760>

Diajukan: 28 Juni 2022
Diterima: 22 Juli 2022

Afiliasi Penulis:

Bagian Radiologi Fakultas Kedokteran
Universitas Diponegoro/
Rumah Sakit Umum Pusat Dokter Kariadi
Semarang, Indonesia

Korespondensi Penulis:

Muhammad Beni
Jalan Dr. Sutomo 16, Semarang
Jawa Tengah 50244, Indonesia

E-mail:

muhammadbeni.dr@gmail.com

Latar belakang : *CT Scan* abdomen kontras adalah modalitas pencitraan yang sering digunakan pada pasien dengan kecurigaan keganasan kolorektal seperti adenokarsinoma, *neuroendocrine tumor* (NET), *gastrointestinal stromal tumor* (GIST) dan limfoma karena mampu menskrining, mendiagnosis sekaligus menilai *staging*. Ketepatan diagnosis dan *staging* akan berpengaruh terhadap tatalaksana selanjutnya. Penelitian ini bertujuan untuk mengetahui kesesuaian hasil pemeriksaan *CT Scan* abdomen kontras dengan hasil pemeriksaan histopatologi mengenai karakteristik, jenis dan *staging* lokal pada pasien dengan keganasan kolorektal.

Metode : Penelitian ini merupakan studi observasional dengan pendekatan *cross-sectional*. Terdapat 61 subyek penelitian yang dilakukan penilaian karakteristik, jenis dan *staging*nya menggunakan *CT Scan* oleh dua ahli radiologi konsultan abdomen sedangkan pemeriksaan histopatologi dilakukan oleh ahli patologi anatomi konsultan abdomen. Uji diagnostik dan uji kesesuaian dilakukan untuk menganalisis kesesuaian hasil pemeriksaan *CT Scan* dan histopatologi.

Hasil : Berdasarkan karakteristik pada *CT Scan*, 100% sampel termasuk keganasan yang mengarah pada jenis karsinoma, sehingga kesesuaian karakteristik dan jenis tidak dapat dilakukan. Adapun untuk *staging* (*CT Scan*) didapatkan T3 57,4% dan T4 42,6%. Pada pemeriksaan histopatologi didapatkan 95,1% adenokarsinoma, 3,3% GIST dan 1,6% limfoma dengan *staging* pT3 65,6% dan pT4 34,4%. Didapatkan konsistensi dalam penilaian *staging* lokal antara pemeriksaan *CT Scan* abdomen kontras dan pemeriksaan histopatologi dengan nilai sensitivitas 82,5%, spesifisitas 90%, nilai prediksi positif 94%, nilai prediksi negatif 73%, tingkat akurasi 85% serta nilai kappa 0,691.

Simpulan : *CT Scan* abdomen kontras dapat digunakan sebagai modalitas pencitraan untuk *staging* pada pasien keganasan kolorektal dengan konsistensi cukup baik.

Kata kunci : *CT Scan*, Histopatologi, Keganasan kolorektal, *Staging*

Suitability Computed Tomography (CT) Scan Abdomen Contrast Results with Histopathological Examination Results (Studies in patients with colorectal malignancies)

Abstract

Background : Contrast abdominal CT scan is an imaging modality that is often used in patients with suspected colorectal malignancy such as adenocarcinoma, neuroendocrine tumor (NET), gastrointestinal stromal tumor (GIST) and lymphoma because it is able to screen, diagnose and assess staging. The accuracy of diagnosis and staging will affect the next treatment. The purpose of this study was to determine the suitability of the results of a contrast abdominal CT scan with the results of histopathological examination related to the characteristics, types and local staging in patients with colorectal malignancies.

Methods : This research is an observational study with a cross-sectional approach. There were 61 research subjects whose characteristics, types and staging were assessed using a CT scan by two abdominal radiologists consultant, while the histopathological examination was carried out by an abdominal anatomical pathologist. Diagnostic tests and Cohen's kappa conformity tests were carried out to analyze the suitability of the results of the CT Scan and histopathological examinations.

Results : Based on the characteristics on the CT scan, 100% of the samples included malignancies leading to the type of carcinoma, so that the suitability of characteristics and types could not be done. As for the staging (CT Scan) obtained T3 57.4% and T4 42.6%. Histopathological examination revealed 95.1% adenocarcinoma, 3.3% GIST and 1.6% lymphoma with pT3 staging 65.6% and pT4 34.4%. There was consistency in local staging (T) assessment between contrast abdominal CT scan and histopathological examination with a sensitivity value of 82.5%, specificity 90%, positive predictive value 94%, negative predictive value 73%, accuracy rate 85% and kappa value 0.691.

Conclusion : Contrast abdominal CT scan can be used as an imaging modality for staging in patients with colorectal malignancies with fairly good consistency.

Keywords : Colorectal malignancy, CT Scan, Histopathology, Staging

PENDAHULUAN

Keganasan kolorektal seperti adenokarsinoma, *neuroendocrine tumor* (NET), *gastrointestinal stromal tumor* (GIST) dan limfoma dilaporkan sering menjadi penyebab kematian. Di Indonesia, data Kemenkes RI tahun 2018 menyebutkan bahwa kanker kolorektal menjadi penyebab kematian ke-3 akibat kanker dengan jumlah penderita sekitar 15.985 kasus pada laki-laki dan 11.787 kasus pada perempuan. Sedangkan di Jawa Tengah, belum ada data yang menyebutkan prevalensi kejadian kanker kolorektal.^{1,2}

CT Scan abdomen kontras adalah modalitas pencitraan yang sering digunakan pada pasien dengan kecurigaan keganasan kolorektal karena mampu menskrining, mendiagnosis sekaligus menilai *staging*. Perlu pendekatan sistematis bagi ahli radiologi dalam menentukan ada tidaknya kelainan pada hasil pemeriksaan CT Scan, yaitu menilai karakteristik panjang dan tebal dinding kolorektal, pola penebalan dinding kolorektal, pola *attenuasi*, pola *enhancement*, pola pertumbuhan, dan morfologi keganasan kolorektal yang akan mengarah pada jenis dan *staging*-nya.³

Penelitian yang dilakukan oleh Anto J Richie menyebutkan bahwa akurasi pemeriksaan CT Scan abdomen kontras terhadap pemeriksaan histopatologi sebagai *gold standar* pada T1-2 sekitar 81,80%, T3 88,90% dan T4 99%. Sedangkan pada penelitian Jung Sub So, tingkat akurasi CT Scan abdomen dalam menilai *staging* tumor primer hanya sekitar 55,1% dengan *overstaging*

22,1% (63 dari 285 pasien) dan *understaging* 22,8% (65 dari 285 pasien). Tingkat sensitivitas dan spesifisitasnya sekitar 90,0% dan 68,4%.^{4,5}

Adanya variasi nilai tingkat akurasi, nilai sensitivitas dan spesifisitas pemeriksaan CT Scan abdomen kontras terhadap hasil akhir patologi anatomi, tentunya akan berpengaruh terhadap stadium dan tatalaksana selanjutnya. Oleh karena itu, ketepatan dalam diagnosis dan *staging* masih menjadi tantangan tersendiri bagi ahli radiologi. Berdasarkan uraian di atas maka penulis tertarik untuk meneliti kesesuaian, sensitivitas, spesifisitas, nilai prediksi positif, nilai prediksi negatif dan tingkat akurasi hasil pemeriksaan CT Scan abdomen kontras dengan hasil pemeriksaan histopatologi mengenai karakteristik, jenis dan *staging* lokal pada pasien dengan keganasan kolorektal. Hasil penelitian ini diharapkan memberikan sumbangan bagi ilmu pengetahuan Radiologi terutama pencitraan keganasan kolorektal.

METODE PENELITIAN

Penelitian dilakukan secara observasional dengan pendekatan *cross sectional*. Terdapat 61 subyek penelitian yang dipilih dengan metode *consecutive sampling*. Kriteria inklusi penelitian ini adalah pasien yang dilakukan CT Scan abdomen kontras, dilanjutkan tindakan operasi tanpa ada riwayat kemoterapi ataupun radioterapi sebelumnya. Pemeriksaan CT Scan menggunakan alat yang sama yaitu *Multislice CT Scan Somatom go Top*

Siemens 128 Slice dan analisis hasil gambar dipindahkan ke *workstation* menggunakan *Digital Imaging and Communication in Medicine (DICOM)* atau *Picture Archiving and Communication system (PACS)*. Kemudian dilakukan pembacaan ulang mengenai karakteristik, jenis dan *staging* terhadap hasil *CT Scan* oleh dua ahli radiologi konsultan abdomen sedangkan pemeriksaan histopatologi dilakukan oleh ahli patologi anatomi konsultan abdomen. Karakteristik keganasan kolorektal pada *CT Scan* digambarkan melalui beberapa hal seperti panjang dinding kolorektal (fokal, segmental maupun *diffuse*) dan tebal dinding kolorektal (derajat ringan, sedang dan berat), pola penebalan dinding kolorektal (simetris dan asimetris), pola *attenuasi* (*white attenuation*, *gray attenuation*, *water halo pattern*, *fat halo pattern* dan *black attenuation*) pola *enhancement* (homogen dan heterogen), pola pertumbuhan (intralumen dan ekstralumen), dan morfologi keganasan kolorektal yang akan mengarah pada jenis dan *staging*-nya. *Staging* lokal tumor kolorektal berdasarkan *CT Scan* dikategorikan sebagai berikut:⁶

1. T1-2 : Penebalan dinding kolorektal tanpa melibatkan *fat tissue pericolic* yang berdekatan
2. T3 : Perluasan tumor bentuk *smooth* maupun nodular melalui dinding kolorektal ke jaringan perikolon
3. T4 : Tumor secara langsung invasi atau melekat pada struktur organ di sekitarnya yang berdekatan

Sedangkan secara histopatologi, *staging* berdasarkan TNM edisi ke 8 menurut *American Joint Committee on Cancer (AJCC)* sesuai masing-masing jenis tumor.

Uji diagnostik dilakukan untuk mendapatkan nilai tingkat akurasi, nilai sensitivitas dan spesifisitas serta nilai prediksi positif dan negatif. Nilai >80% dianggap bahwa *CT Scan* konsisten terhadap pemeriksaan histopatologi dalam hal diagnosis dan *staging*. Sedangkan uji Cohen's kappa dilakukan untuk menganalisis kesesuaian hasil penilaian pemeriksaan *CT Scan* dan histopatologi. Nilai $\kappa > 0,60$ menandakan adanya *agreement* atau kesesuaian antara kedua pemeriksaan.⁷ Penelitian ini telah mendapatkan izin penelitian dan surat keterangan layak etik dari Komisi Etik Penelitian Kesehatan RSUP Dr. Kariadi Semarang.

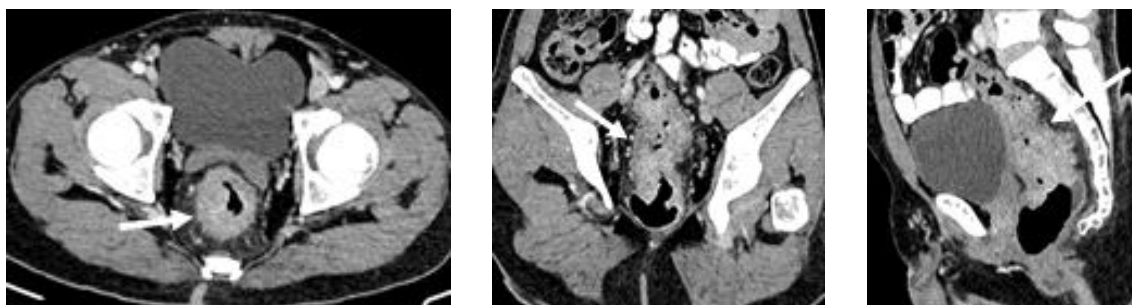
HASIL DAN PEMBAHASAN

Dari 61 sampel penelitian, terdapat 35 pasien (57,4%) berjenis kelamin perempuan, 26 pasien (42,6%) laki-laki dengan usia rata-rata sampel penelitian ini adalah 52 (± 18) tahun dan terbanyak pada rentang usia 51-60 tahun, sedangkan lokasi keganasan terbanyak adalah di rektum yaitu 41 pasien (67,2%), 7 pasien (11,5%) di kolon kiri dan 13 pasien (21,3%) di kolon kanan.

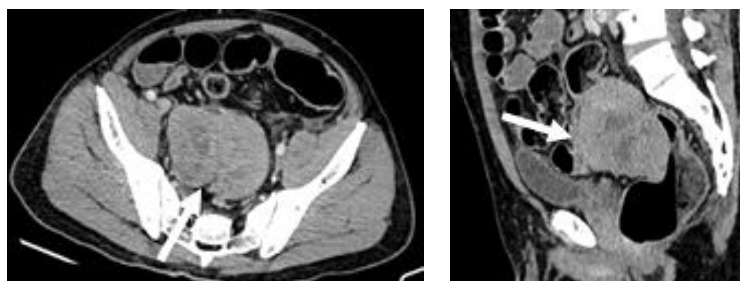
Pada pembacaan *CT Scan* oleh kedua ahli radiologi, didapatkan nilai kappa 0,76, sehingga selanjutnya hanya dipakai data dari radiolog A. Berdasarkan karakteristik pada *CT Scan*, 100% termasuk keganasan yang mengarah pada jenis karsinoma (Tabel 1). Hal tersebut dapat disimpulkan dari beberapa kriteria, seperti panjang tumor, derajat tebal tumor, pola penebalan dinding *bowel*, pola *attenuasi*, dan pola *enhancement*.

TABEL 1
Hasil Pembacaan *CT Scan* abdomen

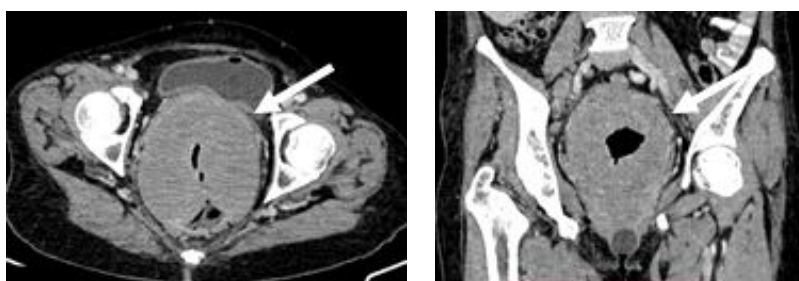
	n=61	(%)
<i>CT Scan</i>		
Keganasan	61	100
Bukan Keganasan	0	0
Jenis Keganasan		
Karsinoma	60	98,3
GIST	1	1,6
Limfoma	0	0
NET	0	0
<i>Staging</i>		
T1-2	0	0
T3	35	57,4
T4	26	42,6



Gambar 1. Tumor rektum. Penebalan sirkumferensial asimetris intralumen rektum (panah putih) yang pada pemeriksaan histopatologi terkonfirmasi jenis adenokarsinoma



Gambar 2. Tumor rektosigmoid. Tumor tumbuh secara ekstraluminal disertai dengan area nekrotik di dalamnya (panah putih) yang pada pemeriksaan histopatologi dan imunohistokimia terkonfirmasi jenis GIST



Gambar 3. Tumor rektum. Tampak penebalan sirkumferensial dengan pola simetris dan *enhancement* minimal (panah putih) yang pada pemeriksaan histopatologi dan imunohistokimia terkonfirmasi jenis limfoma

TABEL 2
Hasil Pemeriksaan Histopatologi

Pemeriksaan Histopatologi		n=61	(%)
Jenis	Adenokarsinoma	58	95,1
	GIST	02	3,3
	Limfoma	1	1,6
	NET	0	1,6
Staging Histopatologi	pT1–2	0	0
	pT3	40	65,6
	pT4	21	34,4

Pada penelitian ini hipotesis pertama tidak terbukti karena seluruh sampel termasuk keganasan dengan mayoritas jenis adenokarsinoma sehingga uji diagnostik dan uji kesesuaian terkait karakteristik dan jenis keganasan kolorektal lain tidak dapat dilakukan. Sedangkan pada penilaian *staging* lokal, didapatkan 35 pasien (57,4%) dengan *staging* T3 dan 26 pasien (42,6%) dengan *staging* T4.

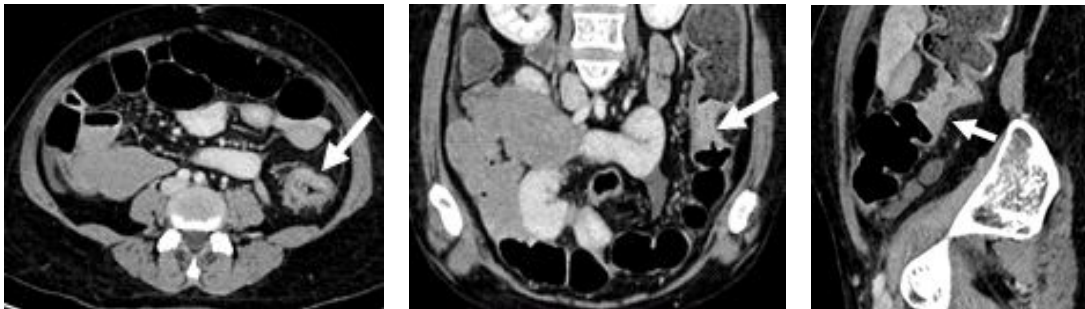
Gambaran CT *Scan* dari jenis adenokarsinoma, GIST, NET maupun limfoma seringkali sulit dibedakan. Terutama bila tumor dengan ukuran besar dan sudah menginfiltrasi organ sekitar. Menurut Angela D. Levy bahwa NET kolorektal dapat muncul sebagai nodul soliter kecil, massa multipel, atau massa polipoid besar

dengan ulserasi yang hampir mirip dengan jenis adenokarsinoma (Gambar 1). Pola pertumbuhan seringkali agresif ke dalam intralumen, menyebabkan obstruksi, metastasis ke organ lain dan invasi ke organ sekitarnya. Tentu saja karakteristik ini sesuai dengan prognosis yang buruk. Tumor neuroendokrin ini sangat jarang, dan pada penelitian ini tidak dijumpai 1 sampel pun dari jenis tersebut.^{8,9}

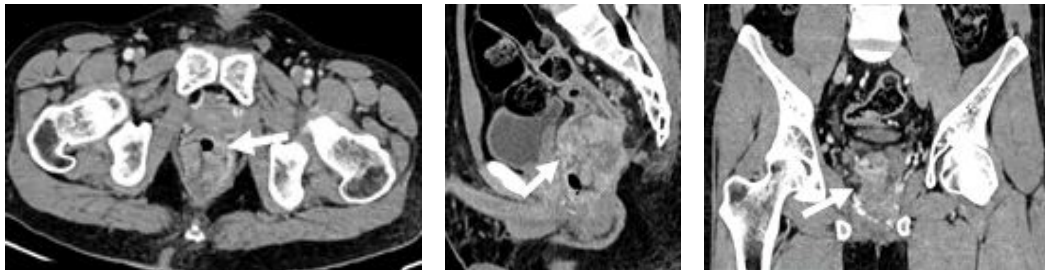
Gastrointestinal stromal tumors (GIST) termasuk jarang, kurang dari 1% dari semua malignansi gastrointestinal dan lebih jarang lagi untuk lokasi di kolorektal. Sebagian besar lesi tumbuh ekstraluminal. Tumor yang lebih kecil (<6 cm), biasanya homogen, sedangkan tumor yang lebih besar cenderung heterogen,

TABEL 3
Uji Diagnostik dan Kesesuaian CT Scan abdomen kontras

CT Scan	Pemeriksaan Histopatologi				(%)
	pT3	(%)	pT4	(%)	
T3	33	82,5	2	9,5	35
T4	7	17,5	19	90,5	26
Total	40		21		61
Nilai Kappa – Signifikansi					0,691 – 0,000



Gambar 4. Karsinoma kolon descendens dengan *staging* T3



Gambar 5. Karsinoma rektum dengan *staging* T4

cenderung infiltrasi ke struktur sekitarnya serta dapat disertai area nekrosis sentral (Gambar 2). Berbeda dengan jenis karsinoma yang tumbuh pada intraluminal.^{10,11}

Limfoma kolorektal juga memiliki gambaran yang relatif berbeda dengan jenis karsinoma. Pada CT *Scan*, bentuk umum dari limfoma adalah penebalan sirkumferensial derajat ringan sampai berat dengan pola simetris dan dapat disertai kavitasasi (Gambar 3). Limfoma lebih banyak melibatkan segmen kolorektal yang panjang (*diffuse*), dengan *enhancement* minimal. Akan tetapi, pasien di Indonesia khususnya di Jawa Tengah banyak datang dalam kondisi sudah stadium lanjut sehingga seringkali sulit menemui gambaran khas masing-masing jenis keganasan kolorektal sesuai literatur.¹²

Pada pemeriksaan histopatologi, didapatkan 58 pasien (95,1%) jenis adenokarsinoma, GIST 2 pasien (3,3%) dan limfoma 1 pasien (1,6%) dengan *staging* tumor pT3 sebanyak 40 pasien (65,6%) dan pT4 sebanyak 21 pasien (34,4%).

Pada uji diagnostik hasil penilaian *staging* berdasarkan CT *Scan* terhadap pemeriksaan histopatologi, didapatkan nilai sensitivitas 82,5%, spesifisitas 90%, nilai prediksi positif 94%, nilai prediksi negatif 73%, dan tingkat akurasi 85%. Terdapat 7 pasien dari 40 pasien (17,5%) pada *staging* T3 yang dianggap T4 (*overstaging*), sedangkan *staging* T4 yang dianggap T3 (*downstaging*) terdapat 2 pasien dari 21 pasien (9,5%).

Pada uji kesesuaian Cohen's Kappa hasil *staging* berdasarkan CT *Scan* terhadap pemeriksaan histopatologi didapatkan nilai Kappa 0,691 yang menunjukkan adanya korelasi atau terdapat konsistensi antara hasil pemeriksaan CT *Scan* abdomen kontras dengan hasil pemeriksaan histopatologi dalam hal *staging* (Tabel 3).

Subhash Chander Singla melakukan penelitian pada 31 pasien karsinoma kolorektal yang menjalani CT *Scan* abdomen kontras 2 minggu sebelum dilakukan operasi. Hasil CT *Scan* abdomen kontras kemudian dibandingkan dengan temuan operasi dan histopatologi.

5 dari 7 pasien di *staging* secara tepat sebagai T1-2, 15 dari 16 pasien di *staging* secara tepat sebagai T3, dan 8 pasien secara keseluruhan tepat di *staging* sebagai T4.¹³

Nasira Sultana melakukan penelitian dengan sampel yang lebih banyak, didapatkan secara keseluruhan nilai sensitivitas, nilai spesifisitas, nilai prediksi positif, nilai prediksi negatif dan akurasi diagnostik CT Scan abdomen kontras terhadap pemeriksaan histopatologi sebagai *gold standar* masing-masing adalah 87,91%, 85,88%, 86,96%, 86,90% dan 86,93%.¹⁴

Penelitian lain dilakukan oleh Xiao-Cong Zhou secara khusus meneliti perbandingan *staging* lokal (T) pada kanker rektum antara CT Scan dan hasil histopatologi. Dari total 168 pasien didapatkan secara keseluruhan akurasinya adalah 85,7%, 79,5% untuk T2 dengan 9 pasien *overstaging*, 87,8% untuk T3 dengan 4 pasien *overstaging* dan 11 pasien *understaging*, dan 100% (hanya 1 pasien) untuk T4. Tidak ada perbedaan yang bermakna secara statistik dalam *staging* T antara MSCT dan hasil pemeriksaan histopatologis pasca operasi.¹⁵

Hal yang berbeda dari beberapa penelitian terjadi di Swedia yaitu penelitian yang dilakukan Kevin Korsbakke *et al.* Data dari rekam medis tahun 2013-2016 terkumpul sebanyak 974 sampel dan yang masuk kriteria inklusi hanya 383 pasien. Analisis menunjukkan kesepakatan antara cT dan pT dengan nilai kappa 0,27 dan antara cN dan pN dengan nilai kappa 0,21. Sehingga disimpulkan bahwa tidak ada korelasi atau konsistensi antara hasil pembacaan CT Scan abdomen kontras dengan hasil pemeriksaan histopatologi.⁽¹⁶⁾

Hal tersebut bisa terjadi oleh karena banyak faktor, seperti faktor pembaca atau penilai CT Scan, mesin CT Scan yang digunakan, dan proses pemeriksaan CT Scan. Dari faktor pembaca, tentunya pengalaman terkait tumor kolorektal, diagnosis dan *staging* akan menentukan hasil akhir *staging* berdasarkan CT Scan. Selain itu perpaduan antara mesin CT Scan dan proses pemeriksaan hingga menghasilkan gambar yang baik untuk dinilai juga sangat mempengaruhi hasil akhir. Namun, apapun faktornya, sebagai seorang *radiologist* tentunya kita harus bisa menentukan *staging* dengan CT Scan seakurat mungkin mendekati hasil pemeriksaan histopatologi pada pasien dengan keganasan kolorektal.

Meskipun tingkat akurasi CT Scan cukup baik dalam menilai *staging* tumor lokal terhadap hasil pemeriksaan histopatologi, tetapi kita masih melihat terdapat kesalahan dalam membedakan *staging* terutama T3 dan T4. Hal tersebut adalah masalah klasik pada *staging* tumor lokal pasien dengan keganasan kolorektal, karena salah tafsir terhadap *fat stranding* perikolon yang merupakan reaksi desmoplastik jinak dianggap suatu tanda invasi tumor (neoplastik).⁵

Gambaran tumor T3 pada CT Scan abdomen kontras ditandai dengan adanya perluasan tumor bentuk noduler, kontur yang *smooth* atau ireguler, disertai

disrupsi muskularis propia dan *fat stranding* minimal disekitar perikolon (Gambar 4). Sedangkan tumor T4 dapat dilihat dari adanya penetrasi bentuk noduler dengan kontur *smooth* atau ireguler yang menembus organ disertai *fat stranding* dan obliterasi *fat plane* sekitarnya (Gambar 5).⁶

Fat stranding adalah tanda yang tidak spesifik dan dapat dilihat pada penyakit infeksi atau inflamasi, keganasan, atau kondisi trauma. Salah satu proses yang mendasarinya adalah peningkatan edema. *Fat stranding* merupakan salah satu tanda terjadi peningkatan *attenuasi* lemak (di mesenterium, omentum, retroperitoneum, atau lemak subkutan) yang dapat berbentuk ireguler, retikuler, linier, atau *reticulonodular appearance* yang seringkali berhubungan dengan penyakit neoplastik seperti karsinoma kolorektal.¹⁷

Tanda lain yang mengarahkan *fat stranding* karena proses neoplastik adalah adanya *shouldering sign* yaitu perubahan *abrupt* kaliber lumen kolorektal karena terdapat penebalan atau tumor intraluminal. Sedangkan penyebab karena proses inflamasi dapat ditandai dengan adanya derajat *fat stranding* yang lebih berat daripada derajat penebalan dinding kolorektal tersebut. Adanya *fat stranding* perikolonik sering membuat salah tafsir dalam *staging* tumor (T) karena mengaburkan *fat plane* perikolon dengan organ berdekatan yang berakibat *overstaging* maupun *understaging*.¹⁸

Keterbatasan pada penelitian ini adalah sampel penelitian yang didapatkan 95% jenis adenokarsinoma sehingga kita tidak dapat membedakan karakteristik masing-masing keganasan. Bahkan pada jenis *Neuroendocrine Tumor* (NET) tidak didapatkan sampel 1 pun. Begitu juga dengan *staging* tumor kolorektal, oleh karena pasien yang datang adalah pasien dengan stadium lanjut, maka *staging* yang ditemukan pada sampel sebagian besar T3 dan T4, sehingga kita tidak bisa menilai akurasi CT Scan terhadap pemeriksaan histopatologi pada *staging* T1-2.

Saran untuk penelitian selanjutnya adalah dilakukan penelitian keganasan kolorektal dengan sampel keganasan dan bukan keganasan, *staging* T1-2, T3 dan T4 serta jenis keganasan kolorektal seperti adenokarsinoma, GIST, limfoma dan NET dengan jumlah merata agar dapat melakukan uji kesesuaian dan uji diagnostik CT Scan abdomen kontras terhadap hasil pemeriksaan histopatologi secara lengkap.

SIMPULAN

CT Scan abdomen kontras memiliki konsistensi yang cukup baik sebagai modalitas pencitraan untuk *staging* pada pasien keganasan kolorektal dengan nilai sensitivitas, nilai spesifisitas, nilai prediksi positif, dan tingkat akurasi yang rata-rata diatas 80% serta uji kesesuaian dengan nilai kappa >0,6.

DAFTAR PUSTAKA

1. Rawla P, Sunkara T, Barsouk A. Epidemiology of colorectal cancer: Incidence, mortality, survival, and risk factors. *Prz Gastroenterol.* 2019;14(2):89–103.
2. Kementerian Kesehatan Republik Indonesia/Kemenkes RI. Laporan Nasional Riset Kesehatan Dasar 2018 [Internet]. Badan Penelitian dan Pengembangan Kesehatan. 2018. p. 674. Available from: http://labdata.litbang.kemkes.go.id/images/download/laporan/RKD/2018/Laporan_Nasional_RKD2018_FINAL.pdf
3. Karacin C, Türker S, Eren T, Imamoglu GI, Yilmaz K, Coskun Y, *et al.* Predictors of Neoplasia in Colonic Wall Thickening Detected via Computerized Tomography. *Cureus.* 2020;12(9).
4. Richie AJ, Mellonie P, Suresh HB. Diagnostic Accuracy of Pre-operative Staging of Colorectal Carcinoma in Comparison to Postoperative Pathological Staging. *Int J Sci Study.* 2016;4(4):38–41.
5. So JS, Cheong C, Oh SY, Lee JH, Kim YB, Suh KW. Accuracy of preoperative local staging of primary colorectal cancer by using computed tomography: Reappraisal based on data collected at a highly organized cancer center. *Ann Coloproctol.* 2017;33(5):192–6.
6. Elibol FD, Obuz F, Sökmen S, Terzi C, Canda AE, Sağol Ö, *et al.* The role of multidetector CT in local staging and evaluation of retroperitoneal surgical margin involvement in colon cancer. *Diagnostic Interv Radiol.* 2016;22(1):5–12.
7. Dahlan MS. Statistik untuk Kedokteran dan Kesehatan: Deskriptif, Bivariat, dan Multivariat, Dilengkapi Aplikasi dengan Menggunakan SPSS. 2013. 159 p.
8. Levy AD, Sobin LH. From the archives of the AFIP - Gastrointestinal carcinoids: Imaging features with clinicopathologic comparison. *Radiographics.* 2007; 27(1):237–57.
9. Yoshida T, Kamimura K, Hosaka K, Doumori K, Oka H, Sato A, *et al.* Colorectal neuroendocrine carcinoma: A case report and review of the literature. *World J Clin Cases.* 2019;7(14):1865–75.
10. Vernuccio F, Taibbi A, Picone D, La Grutta L, Midiri M, Lagalla R, *et al.* Imaging of gastrointestinal stromal tumors: From diagnosis to evaluation of therapeutic response. *Anticancer Res.* 2016;36(6):2639–48.
11. Reddy RM, Fleshman JW. Colorectal gastrointestinal stromal tumors: A brief review. *Clin Colon Rectal Surg.* 2006;19(2):69–77.
12. Gay ND, Chen A, Okada CY. Colorectal Lymphoma: A Review. *Clin Colon Rectal Surg.* 2018;31(5):309–16.
13. Singla S, Kaushal D, Sagoo H, Calton N. Comparative analysis of colorectal carcinoma staging using operative, histopathology and computed tomography findings. *Int J Appl Basic Med Res.* 2017;7(1):10.
14. Sultana N, Khan S, Baloch S. Diagnostic accuracy of contrast enhanced computed tomography in staging of colorectal carcinoma. *Pakistan Armed Forces Med J.* 2018;68(5):1076–81.
15. Zhou XC, Chen QL, Huang CQ, Liao HL, Ren CY, He QS. The clinical application value of multi-slice spiral CT enhanced scans combined with multiplanar reformations images in preoperative T staging of rectal cancer. *Med (United States).* 2019;98(28).
16. Korsbakke K, Dahlbäck C, Karlsson N, Zackrisson S, Buchwald P. Tumor and nodal staging of colon cancer: accuracy of preoperative computed tomography at a Swedish high-volume center. *Acta Radiol Open.* 2019;8(12):205846011988871.
17. Thornton E, Mendiratta-Lala M, Siewert B, Eisenberg RL. Patterns of fat stranding. *Am J Roentgenol.* 2011;197(1):1–14.
18. Pereira JM, Sirlin CB, Pinto PS, Jeffrey RB, Stella DL, Casola EG. Disproportionate fat stranding: A helpful CT sign in patients with acute abdominal pain. *Radiographics.* 2004;24(3):703–15.