



Case Report

Gangguan Neuropsikiatri Paska Kemoterapi Ifosfamid

Bayu Prio Septiantoro¹, Dyah Aryani Perwitasari², Imaniar Noor Faridah²

¹Instalasi Farmasi, RSUP Dr. Kariadi, Semarang

²Fakultas Farmasi, Universitas Ahmad Dahlan, Yogyakarta

Abstrak

p-ISSN: 2301-4369 e-ISSN: 2685-7898
<https://doi.org/10.36408/mhjcm.v8i1.575>

Diajukan: 20 Februari 2019

Diterima: 11 Juni 2020

Afiliasi Penulis:

Instalasi Farmasi RSUP Dr. Kariadi

Korespondensi Penulis:

Bayu Prio Septiantoro
Jl. Dr. Sutomo No. 16, Semarang,
Jawa Tengah 50244,
Indonesia

E-mail:

bayupharm.d@gmail.com

Latar belakang : Kejadian yang tidak diinginkan (KTD) sering muncul salah satunya pada obat-obat sitostatika. Ifosfamid adalah obat sitostatika golongan pengalkil yang ketika dimetabolisme akan membentuk senyawa aktif nitrogen mustard sitotoksik. Selain itu ia juga membentuk senyawa lain yaitu akrolein dan kloroasetaldehid. Akrolein yang bersifat urotoksik ini dengan mudah akan diikat oleh mesna, sedangkan kloroasetaldehid bersifat neurotoksik yang hingga sampai saat ini masih menjadi masalah karena keterbatasan panduan untuk anti dotumnya.

Kasus : Sejumlah 3 pasien dengan diagnosis berbeda mengalami gangguan neuropsikiatri paska kemoterapi ifosfamid. Pasien dengan kanker saluran empedu yang mengalami kantuk berat, kanker ovarium residif dengan halusinasi, dan tumor ganas pelvis dengan penurunan kesadaran disertai kejang.

Pembahasan : Gangguan neuropsikiatri dapat disebabkan oleh neurotoksisitas dari hasil metabolisme ifosfamid yaitu kloroasetaldehid yang secara langsung maupun tidak langsung merusak neuron (neurotoksik). Manifestasi klinisnya dapat bertingkat mulai dari kebingungan dan mengantuk hingga kejang, koma dan kematian. Onset munculnya gejala terutama hitungan jam hingga 2 hari setelah kemoterapi selesai. Terdapat faktor resiko munculnya neurotoksisitas yang teridentifikasi pada laporan kasus ini yaitu gangguan fungsi ginjal dan hipoalbumin. Beberapa penelitian mengatakan bahwa toksistas ini bersifat *reversible*, demikian juga dengan pasien kasus pertama yang membaik setelah 24 jam, dan kasus kedua yang membaik setelah 5 hari, namun pemberian terapi spesifik tetap direkomendasikan pada NCI stadium III atau IV.

Simpulan : Gangguan neuropsikiatri paska kemoterapi ifosfamid dapat disebabkan oleh neurotoksisitas akibat kloroasetaldehid dengan faktor risiko yaitu gangguan fungsi ginjal dan hipoalbumin. Diperlukan penelitian lebih lanjut untuk memastikan bahwa gejala neuropsikiatri yang muncul adalah murni karena ifosfamid, misalnya dengan melakukan pengukuran kadar obat di dalam darah.

Kata kunci : Ifosfamid, neuropsikiatri, neurotoksisitas, kloroasetaldehid

Neuropsychiatric disorder after ifosfamide chemotherapy

Abstract

Background : Adverse drug reaction often appears on cytostatic drugs. Ifosfamide is an alkylating agent when metabolized, it forms cytotoxic nitrogen mustard active compounds. In addition, it also forms other compounds, namely acrolein and chloroacetaldehyde. This urotoxic acrolein will easily be bound by mesna, while chloroacetaldehyde is neurotoxic, which until now is still a problem due to the limited guidelines for antidote.

Cases : We described 3 patients with different diagnoses who experienced neuropsychiatric disorders after ifosfamide chemotherapy; cholangio cancer with severe drowsiness, residual ovarian cancer with hallucinations, and malignant pelvic tumors with decreased consciousness and seizures.

Discussion : Neuropsychiatric disorders can be caused by neurotoxicity from metabolic of ifosfamide, namely chloroacetaldehyde which directly and indirectly damages neurons (neurotoxic). The clinical manifestations can be multilevel ranging from confusion and drowsiness to convulsions, coma and death. Symptoms usually appear hour to 2 days after chemotherapy is complete. There are risk factors for the appearance of neurotoxicity that identified in this case report, impaired renal function and hypoalbumin. Some studies say that this toxicity is reversible, as well as the first case patients improved after 24 hours, and the second case were improved after 5 days, but specific therapy is still recommended in NCI stage III or IV.

Conclusion : Neuropsychiatric disorders after ifosfamide chemotherapy can be caused by neurotoxicity in the central nervous system due to chloroacetaldehyde, with risk factors impaired renal function and hypoalbumin. Further research is needed to ensure the neuropsychiatric symptoms that appear are purely due to ifosfamide induce neurotoxicity, for example by measuring drug levels in the blood.

Keywords : Ifosfamide, neuropsychiatric, neurotoxicity, chloroacetaldehyde

PENDAHULUAN

Kemoterapi adalah salah satu terapi terhadap kanker yaitu membunuh sel kanker menggunakan senyawa kimia (anti kanker). Anti kanker ini menghancurkan sel kanker dengan cara menghentikan perkembangan dan produksinya, namun sel normal pun juga akan terkena efeknya, biasa disebut reaksi obat yang merugikan.⁴ Kejadian yang tidak diinginkan (KTD) adalah salah satu penyebab utama dari morbiditas dan mortalitas, terhitung sebanyak 30% pasien yang masuk rumah sakit di Amerika Serikat adalah karena *adverse drug reaction*. Yang paling sering terlibat adalah antibiotik, antikoagulan, digoksin, diuretik, obat hipoglikemik, anti inflamasi non steroid dan anti kanker.⁹

Ifosfamid adalah obat kemoterapi anti kanker (anti neoplastik atau sitotoksik). Agen pengalkil yang digunakan dalam pengobatan *germ-cell tumor*, sarkoma, limfoma, keganasan ovarium, testis, dan serviks.¹¹ Penggunaan ifosfamid dibatasi karena perdarahan kandung kemih yang parah, namun masalah ini dapat diatasi menggunakan secara bersamaan *sodium 2-mercaptoethane* (mesna) yang dapat mengikat senyawa toksik ifosfamid di kandung kemih, menjadikannya stabil dan non toksik yaitu senyawa tioether. Ifosfamid mempunyai efek samping lainnya seperti kerusakan hepar⁶ dan jantung.⁷ Sedangkan efek samping neuropsikiatri dapat muncul sebagai kelemahan (*fatigue*), derilium, mengantuk, konfusio, agitasi, ekstrapiramidal, dan stupor.¹² Dapat juga muncul halusinasi, disorientasi dan ketidakstabilan emosi.¹⁹ Gangguan neuropsikiatri ini dapat disebabkan oleh neurotoksisitas pada SSP yang muncul hingga 10–40% pasien.²⁰ Pada laporan kasus ini,

kami mendeskripsikan 3 pasien dengan diagnosis yang berbeda yaitu kanker saluran empedu, kanker ovarium residif, dan tumor ganas pelvis yang mengalami gangguan neuropsikiatri paska kemoterapi ifosfamid.

LAPORAN KASUS

KASUS 1

Ny. S masuk rumah sakit pada tanggal 29 Oktober 2018 dengan diagnosa kanker saluran empedu. Ia hendak menjalani kemoterapinya yang ke 7. Sebelum dilakukan kemoterapi, terlebih dahulu dilakukan pemeriksaan darah lengkap, diketahui terdapat anemia (Hb 8 g/dL), serta kenaikan serum kreatinin (1,5 mg/dL) dengan kadar ureum normal (15 mg/dL). Dilakukan kemoterapi pada dua hari berikutnya, dengan dosis ifosfamid 5000mg/m². Dua hari setelah kemoterapi dimulai, ia mengeluhkan pusing yang diikuti dengan rasa mengantuk yang teramat-sangat. Ia bahkan buang air besar di atas tempat tidurnya, apatis dan sulit diajak komunikasi. Dalam dua puluh empat jam kemudian pasien membaik tanpa diberikan terapi spesifik. Ia pulang dari rumah sakit tanggal 2 November 2018 tanpa adanya gejala sisa.

KASUS 2

Ny. B (48 tahun) terdiagnosis kanker ovarium residif, dengan riwayat pernah menjalani kemoterapi paklitaxel plus karboplatin sebanyak 6 kali dan doksorubisin plus karboplatin sebanyak 3 kali. Ia datang ke rumah sakit pada tanggal 26 November 2018 untuk menjalani kemoterapinya yang ke 6 dengan regimen terbarunya yaitu ifosfamid plus mesna. Dilakukan terlebih dahulu

pemeriksaan darah lengkap, terdapat peningkatan kadar serum kreatinin (1,5 mg/dL) dan penurunan kadar kalium (2,3 mmol/L). Diberikan terapi kalium *sustained release* tablet 600mg/8 jam ditambah spironolakton tablet 25mg/24 jam. Kemoterapinya dengan ifosfamid dosis 5000mg/m² diberikan melalui infus selama 24 jam dimulai pada tanggal 30 November. Satu hari setelah selesai kemoterapi, ia mengeluhkan nyeri kepala berat (*visual analog scale*: 10), yang diikuti dengan munculnya halusinasi, berbicara yang tidak beraturan serta tidak tidur, sehingga diberikan terapi diazepam tablet 5mg/12 jam. Hasil pemeriksaan darah tanggal 3 Desember menunjukkan adanya azotemia, dengan ureum (45 mg/dL), serum kreatinin (1,6 mg/dL) dan kalium turun di bawah batas normal (3,3 mmol/L). Karena belum terlihat adanya perbaikan gangguan neuropsikiatrianya, diberikan olanzapin 2,5mg/24 jam dan haloperidol 1mg/12jam. Tanggal 6 Desember pasien sudah menunjukkan perbaikan, ditandai dengan sudah dapat tidur di malam hari, bicara sudah beraturan, dan ia sudah tampak tenang. Ia pulang dari rumah sakit tanggal 18 Desember 2018.

KASUS 3

Tn. J (55 tahun) dengan tumor ganas pelvis metastase tulang masuk instalasi gawat darurat rumah sakit pada tanggal 26 November 2018 karena ia mengeluhkan lemas, nyeri pada paha kirinya disertai demam, mual, muntah, dan batuk berdahak. Didiagnosa adanya pneumonia. Diberikan terapi levofloksasin infus 500mg/24 jam, hidrokortison injeksi 50mg/8 jam, nebulizer ipratropium plus budesonid serta parasetamol tablet 500mg/8 jam. Tanggal 3 Desember dilakukan penggantian antibiotik karena tidak adanya respon perbaikan yang signifikan, menjadi ampicilin sulbaktam injeksi 1,5g/8 jam plus gentamisin injeksi 80mg/12 jam dan anti fungi mikafungin injeksi 50 mg/24 jam, karena kultur sputum tanggal 30 Desember ditemukan adanya *Candida sp.* sedangkan tanggal 4 Desember kultur darah dua tempat serta kultur urin hasilnya adalah steril. Tanggal 5 Desember hasil pemeriksaan albumin diketahui terjadi penurunan (1,5 g/dL) serta adanya hipokalemia (2,7 mmol/L). Sehingga dilakukan koreksi dengan albumin 25% dan pemberian tablet kalium *sustained*

release 600 mg/8 jam. Tanggal 7 Desember albumin berhasil naik ke angka 2,1 g/dL. Dilakukan kemoterapi pertamanya dengan ifosfamid dosis 5000mg/m² pada tanggal 10 Desember. Satu hari kemudian antibiotik kembali diganti menjadi moksifloksasin infus, karena pasien masih belum menunjukkan perbaikan yang bermakna ditandai masih adanya demam (suhu 39,2°C). Tanggal 12 Desember pukul 03.00 WIB ia mengalami penurunan kesadaran dengan nilai gula darah sewaktu (GDS) 56 mg/dL. Keluarganya mengatakan setelah menjalani kemoterapi ia mual sehingga tidak ada nafsu makan, urin sempat berwarna merah, serta muncul kejang. Diberikan terapi D40% sebanyak 2 *flash* dilanjutkan dengan infus D10% sehingga pada pukul 09.00 WIB GDS mencapai angka normal (125 mg/dL) namun kesadaran masih belum menunjukkan perbaikan. Tanggal 14 Desember 2018 terjadi *cardiac arrest*, ia pun akhirnya meninggal dunia.

PEMBAHASAN

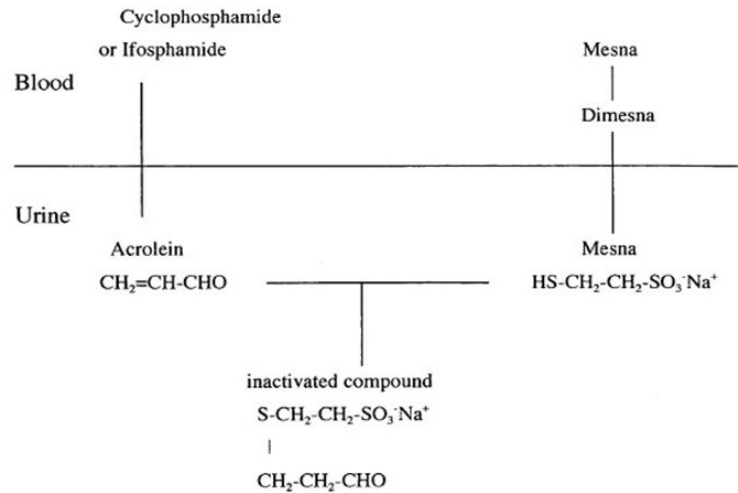
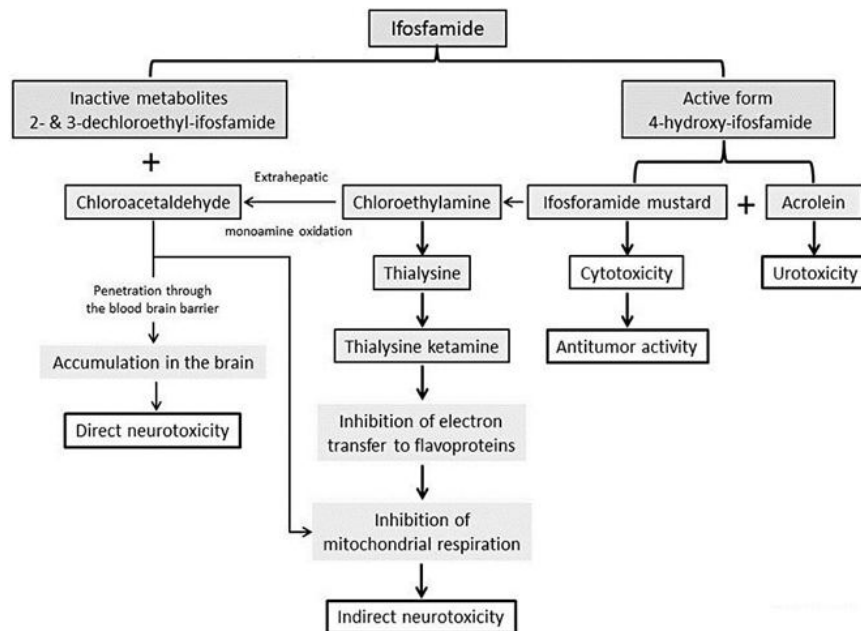
Dari ketiga kasus diatas, pasien mengalami hal yang sama yaitu gangguan pada neuropsikiatri setelah mendapatkan kemoterapi ifosfamid. Manifestasi klinisnya dapat bertingkat mulai dari kebingungan dan mengantuk hingga kejang, koma dan kematian, dimana konfusio adalah gejala paling sering muncul (80%). Gejala selanjutnya yang paling sering muncul adalah halusinasi atau psikosis yang muncul hingga 30%¹ seperti pada kasus nomor dua. Gejala dapat muncul mulai dari 2 jam hingga 6 hari setelah infus ifosfamid bahkan pada sebuah seri kasus yang dibuat di Saudi Arabia, onset muncul 16 hari setelah penghentian ifosfamid.²

Terdapat 4 stadium neurotoksisitas akibat obat (*drug induce neurotoxicity*) menurut NCI (*National Cancer Institute*) yang dapat digunakan untuk menilai derajat neurotoksisitas ifosfamid.¹

Ifosfamid adalah prodrug yang harus diaktivasi terlebih dahulu di dalam hati oleh enzim CYP450 *catalyzed 4-hydroxylation* (CYP3A4), menghasilkan nitrogen mustard sitotoksik yang akan bereaksi dengan DNA sehingga menyebabkan kematian sel dengan produk samping yaitu akrolein.¹⁵ Ifosfamid selanjutnya akan diinaktivasi oleh *N-dechloroethylation* dengan

TABEL 1
Stadium neurotoksisitas berdasarkan *national cancer institution toxicity criteria*

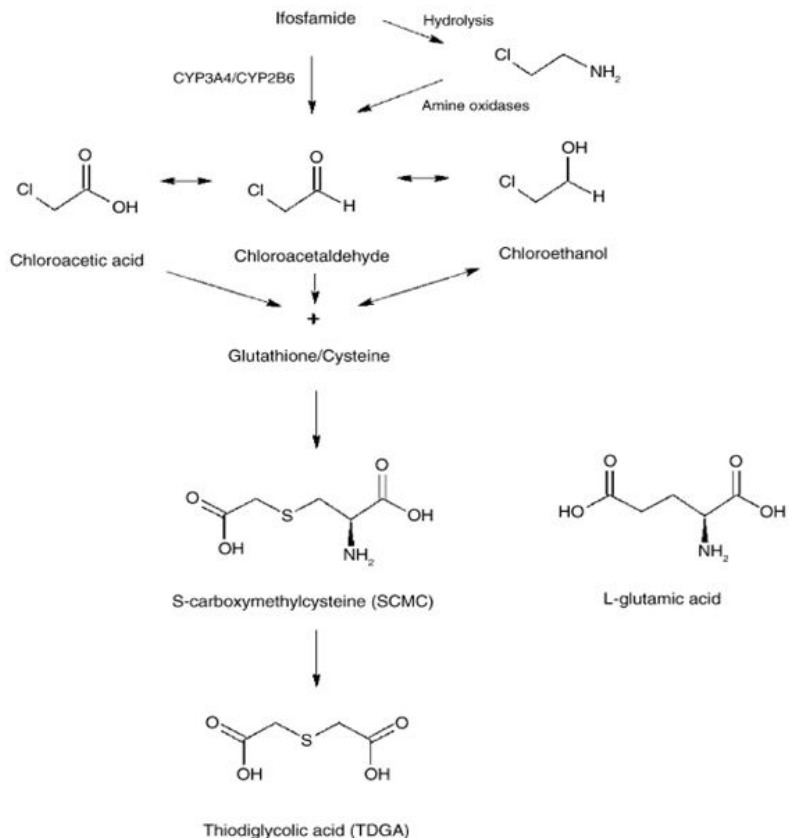
Grade	NCI Neurocortical toxicity
I	Mengantuk ringan atau gelisah
II	Gejala sedang
III	Gejala berat, misal halusinasi
IV	Koma atau kejang

Gambar 1. Interaksi mesna dan akrolein²¹Gambar 2. Metabolisme ifosfamid¹⁷

produk samping yaitu kloroasetaldehid (CAA) yang bersifat neurotoksik dan nefrotoksik, sedangkan akrolein bersifat urotoksik.²³ Namun akrolein ini akan dengan mudah diikat oleh mesna (natrium 2-merkaptotansulfonat) di dalam urin menjadi senyawa non toksik.

CAA dapat melewati sawar darah otak, yang mungkin bertanggungjawab atas neurotoksisitas pada SSP.¹³ CAA dapat berkontribusi pada efek neurotoksik melalui dua mekanisme yaitu efek neurotoksik langsung dan menurunkan kadar *glutathione* SSP.¹ Glutathione adalah anti oksidan utama di otak, dan berperan penting

dalam melawan stres oksidatif. Selama proses metabolisme oksidatif, dibentuk radikal bebas yaitu ROS (*Reactive Oxygen Species*). ROS dapat menyebabkan peroksidasi lipid, modifikasi protein, dan memecah untai DNA.⁸ Bahkan pada sebuah penelitian yang dilakukan pada korteks neuron otak tikus, diketahui senyawa yang terbentuk dari ikatan CAA dan glutathioneyaitu SCMC, mampu mengaktifkan AMPA (*alpha-amino-3-hydroxy-5-methyl-4-isoxazolepropionic acid*)/kainate receptor.⁵ Yaitu sebuah reseptor glutamat yang bertanggung jawab terhadap rangsangan saraf post sinaptik di banyak daerah SSP. Perangsangan berlebihan daripada



Gambar 3. Pembentukan SCMC (*S*-carboxymethylcysteine) secara *insitu* di dalam otak yang terjadi setelah CAA berikatan dengan *glutathione/cysteine*¹⁰

TABEL 2
Kondisi pasien dengan gangguan neurologis post kemoterapi ifosfamid

Identitas	Onset muncul gejala (hari)	Gambaran neurotoksisitas	Faktor resiko ¹	Faktor pendukung ²
Ny. N	< 1	Pusing, mengantuk berat, apatis	Kenaikan serum kreatinin	–
Ny. B	1	Nyeri kepala, halusinasi	Kenaikan serum kreatinin	Azotemia
Tn. J	2	Penurunan kesadaran, kejang	Hipoalbumin	Mual, urin berwarna merah

¹Teridentifikasi sebelum diberikan kemoterapi ifosfamid, ²Teridentifikasi sesudah kemoterapi ifosfamid

AMPA/kainate receptor terbukti memediasi eksitotoksik kematian sel saraf.¹⁶

Terdapat beberapa faktor resiko terjadinya neurotoksisitas yaitu jenis kelamin perempuan, gangguan ginjal atau hati, hipoalbumin, interaksi dengan obat yang meningkatkan metabolisme ifosfamid di hati (contohnya fenobarbital) atau sebelumnya menerima cisplatin.²² Pada sebuah penelitian juga menunjukkan adanya hubungan dengan pemberian *aprepitant*, yang merupakan substrat CYP3A4.¹⁸ Jika dilihat dari kasus diatas, kasus nomor 3 sebelum menjalani kemoterapi

mengalami hipoalbumin. Sebuah penelitian pada pasien yang mengalami manifestasi neuropsikiatri akibat ifosfamid juga menunjukkan lebih dari 50% pasien mengalami hipoalbumin (<3,5 gr/dL).¹²

Tabel 2 merupakan kondisi yang terjadi pada kelima pasien di atas yang diduga mengalami neurotoksisitas akibat ifosfamid.

Jika dilihat pada kelima kasus diatas, hal ini sesuai dengan penelitian-penelitian sebelumnya dimana adanya hipoalbumin dan gangguan fungsi ginjal (ditandai dengan hipokalemia, peningkatan serum

kreatinin dan ureum) bahkan jenis kelamin wanita merupakan faktor penting yang berhubungan dengan neurotoksisitas ifosfamid. Beberapa penelitian mengatakan bahwa toksistas ini bersifat *reversible*, demikian juga dengan pasien kasus pertama yang membaik setelah 24 jam, dan kasus kedua yang membaik setelah 5 hari, namun pemberian terapi spesifik tetap direkomendasikan pada NCI stadium III atau IV.²² Pemberian biru metilen dapat meningkatkan keberhasilan terapi.^{2,14,22} Diketahui bahwa mekanisme biru metilen ini salah satunya adalah melalui penghambatan enzim amin oksidase hepatik dan ekstrahepatik sehingga pembentukan CAA akan menurun.¹

SIMPULAN

Gangguan neuropsikiatri paska kemoterapi ifosfamid dapat disebabkan oleh neurotoksisitas pada SSP dimana hasil metabolit dari ifosfamid yaitu kloroasetaldehid yang menyebabkan kerusakan neuron di otak secara langsung maupun tidak langsung. Faktor resiko terjadinya neurotoksisitas yang teridentifikasi pada laporan kasus ini yaitu gangguan fungsi ginjal dan hipoalbumin. Diperlukan penelitian lebih lanjut untuk memastikan bahwa gejala neuropsikiatri yang muncul adalah murni karena ifosfamid, misalnya dengan melakukan pengukuran kadar obat di dalam darah.

DAFTAR PUSTAKA

- Ajithkumar T, Parkinson C, Shamshad F, Murray P. Ifosfamide encephalopathy. *Clin Oncol*. March 2007; 19 (2): 108-14.
- Al-Momen A, Farhan S, Anjum FA, Aleem A. Delayed ifosfamid-induced encephalopathy: a case report. *J Appl Hematol*. December 2010; IP:112.215.242.62.
- Brade WP, Herdrich K, Varini M. Ifosfamid pharmacology, safety and therapeutic potential. *Cancer Treat Rev*. 1985; 12, 1-47.
- Cancer care [Internet]. Cancer care chemotherapy. Cancer care; 2016 [cited 2019, February 19]. Available from: file:///G:/2016-0823_cancercare_chemotherapy_booklet2.pdf.
- Chatton JY, Idle JR, Vagbo CB, Magistretti PJ. Insights into the mechanisms of ifosfamid encephalopathy: drug metabolites have agonistic effects on alpha-amino-3-hydroxy-5-methyl-4-isoxazolepropionic acid (AMPA)/kainate receptors and induce cellular acidification in mouse cortical neurons. *J Pharmaco Exp Ther*. December 2001; 299, 1161-1168.
- Cheung MCM, Jones RL, Judson I. Acute liver toxicity with ifosfamide in the treatment of sarcoma: a case report. *JMCR*. May 2011; 5:180.
- Curigliano G, Cardinale D, Dent S, Criscitello C, Aseyev O, Lenihan D, et al. Cardiotoxicity of anticancer treatments: epidemiology, detection, and management. *Ca Cancer J Clin*. 2016; 66:309-325.
- Dringen R. Metabolism and functions of glutathione in brain. *Prog Neurobiol*. December 2000; 62:649-671.
- Leporini C, De Sarro G, Russo E. Adherence to therapy and adverse drug reactions: is there a link?. *Expert Opin Drug Saf*. 2014; 13 (suppl 1): S41-S55.
- Lerch S, Kupfer A, Lauterburg BH. Cerebral formation in situ of S-carboxymethylcysteine after ifosfamide administration to mice: a further clue to the mechanism of ifosfamide encephalopathy. *Toxicol Lett*. March 2006; (3): 188-94.
- Ling-Gong Q, Fen-Ma, Chai Y. A case of ifosfamide encephalopathy and its literature review. *Med Case Rep*. July 2018; 3:82.
- Mashhadi M, Khosravi A. Neuropsychiatric toxicity of Ifosfamid in patients admitted for chemotherapy. *IJHOSCR*. January 2010; 4(1): 19-2.
- McVay JL, Wood AM. Suspected ifosfamid-induced neurotoxicity. *Pharmacother*. 1999; 19:1450e1455.
- Pelgrims J, De Vos F, Van den Brande J, Schrijvers D, Prove A, Vermorken JB. Methylene blue in the treatment and prevention of ifosfamide-induced encephalopathy: report of 12 cases and a review of the literature. *BJOC*. January 2000; 82(2), 291-294.
- Rooseboom M, Commandeur, JN, Vermeulen NP. Enzyme catalyzed activation of anticancer prodrugs. *Pharmacol Rev*. March 2004; 56:53-102.
- Sattler R, Tymianski M. Molecular mechanism of glutamate receptor-mediated excitotoxic neuronal cell death. *Mol Neurobiol*. August-December 2001; 24(1-3):107-29.
- Sejourne A, Noal S, Boone M, Bihan C, Sassi M, Andrejak M, et al. Two cases of fatal encephalopathy related to ifosfamide: an adverse role of aprepitant?. *Case Rep Oncol*. September 2014; 7:669-672.
- Shadle CR, Lee Y, Majumdar AK, Petty KJ, Gargano C, Bradstreet TE, et al. Evaluation of potential inductive effects of aprepitant on cytochrome P450 3A4 and 2C9 activity. *J Clin Pharmacol*. March 2004; 44:215-223.
- Shin YJ, Kim JY, Moon JW, You RM, Park JY, Nam JH. Fatal ifosfamide metabolic encephalopathy in patient with recurrent epithelial ovarian cancer: report two case. *Cancer Res Treat*. December 2011; 43(4):260-263.
- Sweiss KI, Beri R, Shord SS. Encephalopathy after high-dose ifosfamide: a retrospective cohort study and review of the literature. *Drug Saf*. November 2008; 11, 989-996.
- Takamoto S, Sakura N, Namera A, Yashiki M. Monitoring of urinary acrolein concentration in patients receiving cyclophosphamide and ifosfamide. *J Chromatography B*. March 2004; 804:59-63.
- Vakiti A, Pilla R, Moustafa MA. Ifosfamid-induced metabolic encephalopathy in 2 patients with cutaneous t-cell lymphoma successfully treated with methylene blue. *JIMHICR*. June 2018; Volume 6: 1-4.
- Zhang J, Tian Q, Zhou S. Clinical pharmacology of cyclophosphamide and ifosfamid. *Curr Drug Ther*. January 2006; 1, 55-84.