



Original Article

Keberhasilan Kehamilan Spontan Pasca Tindakan Laparoskopi Kistektomi pada Berbagai Stadium Endometrioma

Indra Adi Susianto^{1,2}, Barkah Fajar Riyadi¹, Fajar Widhi Atmojo²

¹RSIA Anugerah Semarang

²Fakultas Kedokteran Unika Soegijapranata Semarang

Abstrak

p-ISSN: 2301-4369 e-ISSN: 2685-7898
<https://doi.org/10.36408/mhjcm.v8i3.621>

Diajukan: 19 Agustus 2021
Diterima: 12 Oktober 2021

Afiliasi Penulis:
RSIA Anugerah Semarang
Fakultas Kedokteran Unika Soegijapranata

Korespondensi Penulis:
Indra Adi Susianto
Jl. Pawiyatan Luhur Selatan IV No.1,
Bendan Duwur, Gajahmungkur, Semarang,
Jawa Tengah 50234,
Indonesia

E-mail:
indraadisusianto@unika.ac.id

Latar belakang : Penelitian ini bertujuan mengetahui tingkat keberhasilan kehamilan spontan tanpa induksi ovulasi pada pasien yang telah mengalami operasi laparoskopi kistektomi dan adhesiolisis.

Metode : Penelitian dilakukan secara kohort retrospektif selama 5 tahun (2015–2019) di RSIA Anugerah Semarang, didapatkan total 70 pasien yang sesuai dengan kriteria inklusi, dimana seluruh pasien dilakukan operasi secara laparoskopi oleh sistem operasi dan tim operasi yang sama.

Teknik operasi menggunakan teknik *stripping* dan rekonstruksi ovarium secara menjahit serta bipolar yang dikombinasikan dengan sistem irigasi sedangkan tingkat keberhasilan kehamilan diikuti 6 bulan setelah operasi dan dicatat dalam catatan medis secara detail hingga cara persalinan melalui telekonsultasi.

Hasil : Dari total 70 pasien yang sesuai kriteria inklusi didapatkan rerata stadium endometrioma adalah 2,87. Angka keberhasilan kehamilan spontan dari 70 pasien adalah 51,4 % dan hanya 17,1 % yang belum dapat hamil 6 bulan pasca operasi sedangkan hanya 42,9% yang harus ditolong dengan seksio sesaria.

Simpulan : Dengan terjadinya kehamilan spontan pada 68,6% pasien pasca tindakan operasi laparoskopi, maka teknik operasi laparoskopi kistektomi disertai dengan rekonstruksi ovarium dengan penjahitan merupakan tindakan yang aman meskipun dilakukan pada berbagai tingkat stadium endometrioma.

Kata kunci : Endometrioma, Infertilitas, Kehamilan Spontan, Laparoskopi Kistektomi, Riwayat Endometriosis. Telekonsultasi

A Successful Natural Pregnancy after Laparoscopic Cystectomy at Various Stages of Endometrioma

Abstract

Introduction : This study aims to determine the rate of spontaneous success without ovulation induction in patients who have undergone laparoscopic cystectomy and adhesiolysis surgery.

Methods : The study was conducted retrospectively for 5 years (2015–2019) at RSIA Anugerah Semarang, obtained a total of 70 patients who met the inclusion criteria, where all patients were operated on laparoscopically by the same operating system and operating team.

The stripping technique for cystectomy was carried out carefully with a laparoscopic surgical system followed by sutured ovarian reconstruction after stopping bleeding using bipolar combined with irrigation system. And the success rate of pregnancy was followed 6 months after surgery and recorded in the medical records in detail to the mode of delivery.

Results : From a total of 70 patients who met the inclusion criteria, the average staging of endometrioma was 2.87. The success rate of spontaneous pregnancy from 70 patients was 51.4% and only 17.1% were unable to get pregnant 6 months after surgery, while only 42.9% had to be assisted by caesarean section.

Conclusion : With 68.6% of spontaneous pregnancies after laparoscopic surgery, the surgical technique of laparoscopic cystectomy accompanied by ovarian reconstruction with suturing is a safe procedure even though it is performed at various stages of endometrioma.

Keywords : Endometrioma, Infertility, Natural Pregnancy, Cystectomy Laparoscopy, Previous Endometriosis, Teleconsultation

PENDAHULUAN

Endometrioma merupakan salah satu bentuk dari kista endometriosis yang disebabkan oleh tumbuhnya glandula dan stroma endometrial yang berada di luarkavum uteri. Lesi endometrioma bisa tumbuh tidak hanya di ovarium, tetapi juga bisa di saluran telur, vesika urinaria, appendix bahkan sampai permukaan dalam peritoneum yang berada di rongga pelvis (*deep infiltrating endometriosis*).¹ Dilaporkan pada penelitian tahun 2019 bahwa 6–10% wanita pada usia reproduksi mengalami endometriosis dan 30–50% mempunyai problematik infertilitas, dimana 79,4% pasien dengan endometrioma stadium IV ternyata 40,5% mengalami *Deep Infiltrating Endometriosis* dan 19,1% disertai dengan adenomiosis.²

Endometrioma merupakan istilah dari kista endometriosis yang komplek dengan stadium 3-4, yang dapat menyebabkan nyeri saat haid (*dismenorrhea*), nyeri saat berhubungan (*dispareuni*), nyeri panggul yang menjalar dan infertilitas. Meskipun ada beberapa terapi medikamentosa, tetapi standar baku emas untuk endometrioma adalah pembedahan dengan teknik bedah laparoskopik kistektomi.^{2,3}

Tindakan laparoskopik kistektomi harus dilakukan dengan sangat cermat, karena dapat menyebabkan menurunnya cadangan sel ovarium secara signifikan. Keuntungan kistektomi dilakukan secara laparoskopik adalah dengan menggunakan kamera resolusi tinggi, sehingga operator mendapatkan gambar dengan 6 kali pembesaran, dengan jelas memisahkan dinding kista dengan jaringan ovarium yang normal. Penggunaan elektrokauter bipolar juga harus diminimalkan untuk mencegah kerusakan dari ovarium, sehingga dilakukan rekonstruksi dengan penjahitan menggunakan materi

benang *multifilament* 4-0.³

Meskipun berbagai teknik kistektomi secara laparoskopik sudah dilakukan tetapi dengan beratnya tingkat keparahan endometriosis menyebabkan angka kekambuhan yang tinggi dan angka kehamilan spontan yang rendah hingga membutuhkan teknik reproduksi berbantu seperti inseminasi atau bayi tabung.³ Teknik laparoskopik kistektomi, melepaskan perlengketan, melakukan kontrol perdarahan, rekonstruksi ovarium serta mengembalikan posisi anatomi organ ginekologi secara benar adalah kunci dari tinggi angka kehamilan dan keberhasilan teknik reproduksi berbantu.^{4,5}

Pada penelitian ini, kami ingin melakukan penelitian tentang kehamilan secara spontan tanpa induksi ovulasi pada pasien yang dilakukan operasi laparoskopik menggunakan teknik kombinasi kistektomi secara stripping dan rekonstruksi ovarium dengan penjahitan pada kasus endometrioma berbagai stadium yang mengalami

METODE PENELITIAN

Populasi pada penelitian ini adalah pasien rawat inap di RSIA Anugerah Semarang dengan diagnosis infertilitas karena kista endometriosis ditegakkan dari pemeriksaan di rawat jalan poliklinik RSIA Anugerah Semarang dengan total populasi 200 pasien yang mendapatkan perlakuan laparoskopik kistektomi dalam rentang waktu antara 2010 sampai 2015. Dari 200 pasien, hanya 70 pasien yang memenuhi kriteria inklusi berupa infertilitas baik primer maupun sekunder, dengan kadar normal AMH antara 1,5 - 4,0 ng/mL dan sperma analisa yang normal sesuai kriteria WHO, sedangkan pasien infertilitas yang disebabkan oleh faktor sperma yang tidak normal, kadar AMH kurang dari 1,5 ng/mL dan tidak dapat dipantau

melalui sistem telekonsultasi akan masuk dalam kriteria eksklusif.

Diagnosis pre-operasi untuk endometrioma ditegakkan dari anamnesis, pemeriksaan fisik serta pemeriksaan penunjang berupa USG transvaginal atau USG transabdominal. Saat pemeriksaan dilakukan pemeriksaan mendalam menggunakan transvaginal ultrasonografi (*The Voluson™ S10 Expert*) tentang bentuk uterus, ketebalan endometrium, diameter kista ovarium secara 3 dimensi dan mencatat adanya tingkat perlengketan pada area pelvis yang sesuai dengan klasifikasi *American Society of Reproductive Medicine* (ASRM). Durasi dari operasi dihitung mulai irisan pertama pada umbilicus yang dilanjutkan dengan pengisian gas CO₂ untuk pneumoperitoneum sampai operasi selesai menutup luka dari trokar dan semua operasi dilakukan oleh operator yang telah mendapatkan sertifikat kompetensi level 3 dari pokja endoskopi PB POGI.

Operasi laparoskopi dilakukan menggunakan kamera Ultra HD dibantu dengan sumber cahaya LED (*light emission diode*) yang dipantau menggunakan 27 inchi layar monitor Ultra HD dengan standar kedokteran (*MAXER™ Endoscopy System*). Setelah abdomen terdistensi dengan pneumoperitoneum yang cukup, maka operator akan melakukan diagnosis secara pasti (*gold standar*) untuk menentukan stadium dari endometriosis dan kemudian melakukan tindakan melepaskan perlengketan (*adhesiolysis*) menggunakan metode tajam maupun energi menggunakan sistem bipolar (*VIO-ERBE™ electrocouter system*) yang dikombinasikan dengan sistem ultrasonic scalpel (*HARMONICace™ Ethicon*) dan kemudian dilanjutkan dengan aspirasi cairan endometrioma menggunakan alat suction-irigasi (*ATMOS Medizin Technik GmbH & Co. KG*). Setelah cairan endometrioma teraspirasi, dilakukan kistektomi dengan teknik *stripping* secara bertahap menggunakan cara traksi-kaunter traksi yang berawal dari tepi dinding kista sampai seluruh dinding kista terkelupas.^{6,12}

Dilakukan penghentian perdarahan saat ada perdarahan dari dinding ovarium bekas tempat tertempelnya kista menggunakan bipolar yang diikuti dengan pendinginan pada parenkim ovarium menggunakan sistem irigasi agar kerusakan ovarium dapat ditekan seminimal mungkin.^{7,11}

Setelah perdarahan terkendali dilakukan rekonstruksi ovarium dengan melakukan penjahitan ovarium menggunakan benang multifilament 4-0 (*Coated VICRYL® Plus Antibacterial Suture*) untuk mencegah adanya pelekatan ulang pasca operasi dan semua operasi tidak dilakukan tindakan ovariopexy dengan alasan ketidaknyamanan pasien.^{8,13}

Penelitian ini telah disetujui oleh tim komite etik penelitian kesehatan RSUP Dr. Kariadi Semarang dengan nomor 889/EC/KEPK-RSDK/2021 dan peneliti telah

memperhitungkan segala aspek dari penelitian termasuk integritas dan akurasi pencatatan pada rekam medis baik saat pasien di poliklinik rawat jalan maupun telekonsultasi.

HASIL PENELITIAN

Setelah pasien diperbolehkan pulang dari rumah sakit, maka pasien dipantau baik secara langsung saat pasien itu kembali ke RSIA Anugerah untuk memeriksakan diri selama kehamilan sampai melahirkan maupun secara telekonsultasi melalui media internet. Dilakukan pencatatan oleh staf bagian rekam medis RSIA Anugerah Semarang secara seksama selama 6 bulan pasca operasi dan kemudian diikuti perkembangan kehamilannya menggunakan buku KIA yang disediakan oleh Kementerian Kesehatan Republik Indonesia sehingga seluruh pencatatan menjadi sama.

Selain angka keberhasilan melahirkan spontan juga diteliti tentang tingkat atau stadium endometrioma terhadap keberhasilan kehamilan pada pasien yang masuk dalam kriteria inklusi. Penelitian dilakukan antara 2010 sampai 2015 dan didapatkan 70 pasien dilakukan laparoskopi kistektomi dan adhesiolisis yang memenuhi kriteria inklusi tanpa ada yang drop out yang kemudian diikuti baik secara telekonsultasi maupun datang ke poliklinik rawat jalan.

Didapatkan karakteristik pasien sesuai pada tabel 1, dimana rerata usia pasien adalah 32,97 tahun dengan usia infertilitas 6,87 tahun dan rerata lama rawat inap adalah 3,1 hari.

Berdasarkan evaluasi secara langsung saat operasi dan kriteria perlengketan sesuai ASRM didapatkan bahwa populasi endometrioma stadium 3 yaitu 31,4% dan 31,4% (22 kasus) adalah pasien dengan endometrioma stadium 4 yang disertai perlengketan hebat hingga terjadi distorsi pada kavum douglas. Tindakan *adhesiolisis* dan *shaving* endometriosis dilakukan oleh operator dengan sangat hati-hati sehingga tidak ditemukan komplikasi seperti perforasi rectum pada semua operasi.

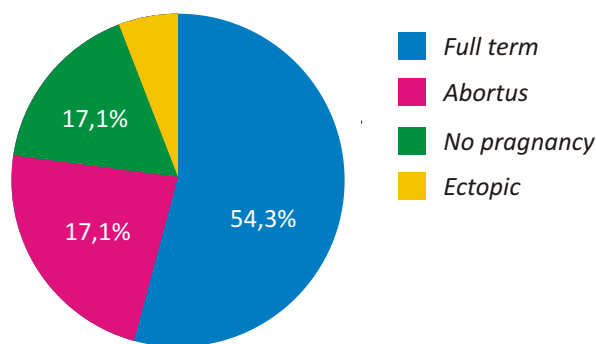
Pada grafik 1 didapatkan total 70 pasien, dimana hanya 17,1 % yang belum berhasil hamil secara spontan sampai 6 bulan pasca operasi dan 54,3 % berlanjut sampai kehamilan cukup bulan.

Berdasarkan hasil tabel 2, maka dapat dilihat taraf signifikansi 0,000 atau dapat disimpulkan terdapat pengaruh dari tindakan kistektomi dengan cara *stripping* dinding kista endometriosis diikuti rekonstruksi ovarium dengan penjahitan ovarium pada stadium endometrioma 2 sampai 3 sangat mempengaruhi kejadian kehamilan spontan (natural) 6 bulan pasca operasi.

Berdasarkan hasil tabel 3, maka dapat dilihat taraf signifikansi 0,000 atau dapat disimpulkan terdapat pengaruh antara dengan rerata 6,87 tahun usia infertilitas pada pasien yang telah melakukan operasi laparoskopi

TABEL 1
Data Deskriptif Penelitian

Variabel (n= 70)		f	%	Mean	Std. Deviation
Usia	<30 tahun	26	37,1	32,97	6,519
	31–35 tahun	27	38,6		
	36–40 tahun	10	14,3		
	>41 tahun	7	10,0		
Usia Infertilitas	<5 tahun	13	18,6	6,87	0,392
	>6 tahun	57	81,4		
Stadium Endometrosis	1	7	10,0	2,87	0,987
	2	19	27,1		
	3	22	31,4		
	4	22	31,4		
Status Kehamilan	Full term	38	54,3		
	Abortus	16	22,9		
	Belum hamil	12	17,1		
	Ektopik	4	5,7		
Cara Persalinan	Normal Delivery	12	17,1		
	C-Section	30	42,9		



Grafik 1. Tipe Kehamilan pada 6 Bulan Pasca Tindakan Laproskopi

dengan berbagai stadium dan berhasil hamil, ternyata seksio sesaria sesuai indikasi ibu menjadi lebih dominan secara signifikan dibandingkan melahirkan secara pervaginam.

PEMBAHASAN

Endometrioma sangat berpengaruh terhadap tingkat fertilitas dan kesehatan ovarium. Hal ini disebabkan oleh adanya endometriosis akan menyebabkan reaksi inflamasi pada seluruh kortek ovarium sehingga terjadi

penurunan vaskularisasi dan meningkatkan *oxidative stress* yang menyebabkan berkurangnya folikel antral dan kualitas sel telur.^{6,7}

Pada penelitian sebelumnya didapatkan dampak menurunnya cadangan sel telur (*ovarian reserved*) karena tindakan kistektomi dengan laparoskopi pada kista endometriosis terhadap tingkat keberhasilan kehamilan, dimana semakin rendah nilai cadangan sel telur, maka semakin rendah juga keberhasilan kehamilan.⁸

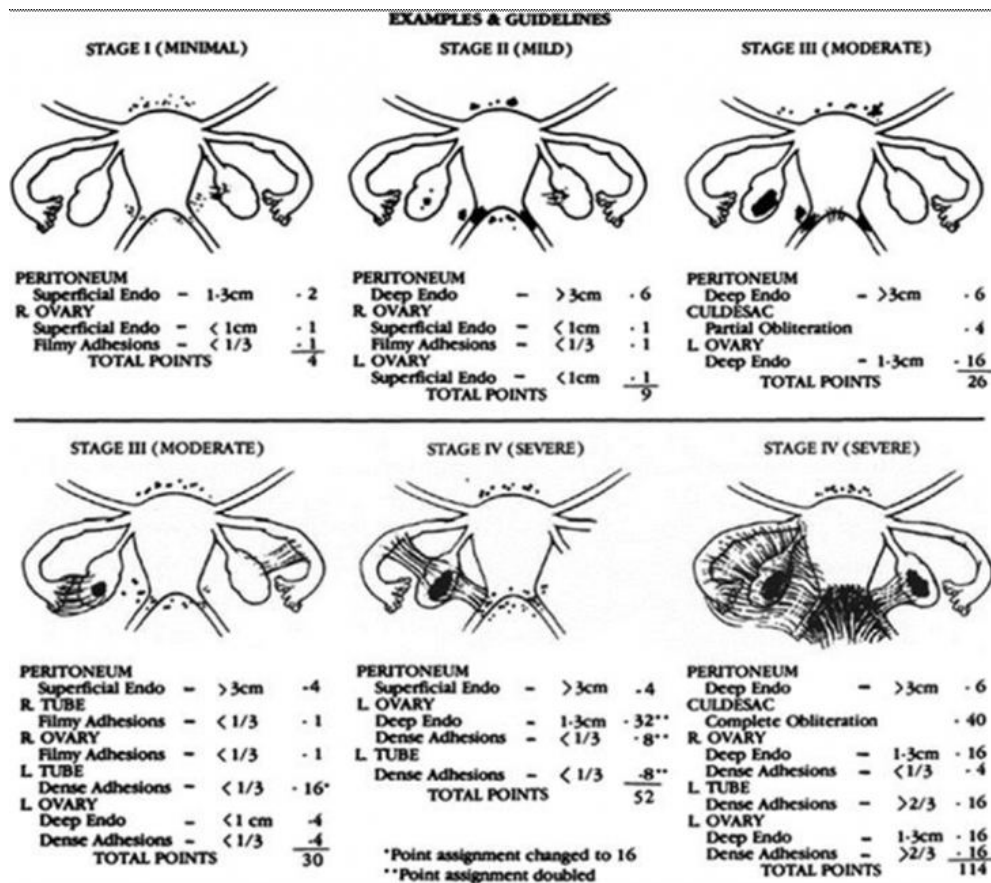
Tindakan saat laparoskopi kistektomi harus dilakukan dengan sangat hati-hati karena dapat memicu

TABEL 2
Efektifitas operasi laparoskopi pada endometriosis stadium 2 dan 3 terhadap keberhasilan kehamilan spontan

		Mean	Std. Deviation	Std. Error Mean	95% Confidence Interval of the Difference		t	df	Sig. (2-tailed)
					Lower	Upper			
Pair 1	Stadium 2 dan 3 Endometrosis terhadap Kehamilan	2,870	1,353	,167	,777	1,423	6,802	69	,000

TABEL 3
Perbandingan usia infertilitas yang dilakukan tindakan operasi laparoskopi terhadap cara persalinan dengan seksio sesaria

		Mean	Std. Deviation	Std. Error Mean	95% Confidence Interval of the Difference		t	df	Sig. (2-tailed)
					Lower	Upper			
Pair 1	Usia Infertiliias Cara Persalinan	6,874	3,322	,397	5,122	6,706	14,895	69	,000



Gambar 1. Tampak pada gambar ini adalah stadium dari endometriosis yang meliputi tingkat perlengkapan serta organ-organ yang terkena endometriosis¹

penurunan fungsi dari ovarium yang mengakibatkan kerusakan mikro pada ovarium sehingga tidak mampu menghasilkan folikel yang berkualitas. Pada penelitian ini operator sekaligus penelitian melakukan tindakan laparoscopi kistektomi secara bertahap yang berawal dari lapisan kista yang tepi menuju ke bagian sentral dari dinding kista dan diikuti dengan penghentian perdarahan menggunakan bipolar merupakan yang kunci tingginya keberhasilan kehamilan spontan pada penelitian ini, sedangkan penjahitan saat rekonstruksi ovarium dapat mengurangi angka kejadian perlengketan pasca operasi yang memicu terjadinya gangguan dari kinerja fimbria dalam transportasi folikel ke dalam tuba falopii.¹¹⁻¹³

KESIMPULAN

Luaran dari penelitian ini adalah keberhasilan kehamilan spontan tanpa induksi ovulasi paling lama 6 bulan setelah pasien menjalani operasi laparoscopi kistektomi dan melepaskan perlekatan, dimana 68,6% % dapat hamil secara spontan meskipun 31,4% mengalami stadium endometrioma tingkat III dan IV. Pada penelitian ini tidak didapatkan komplikasi operasi dan dengan singkatnya *length of stay* saat di Rumah Sakit yang merupakan ekspresi bahwa tindakan laparoscopi kistektomi dilanjutkan dengan rekonstruksi ovarium dengan penjahitan merupakan tindakan yang aman.

Peneliti menyadari bahwa penelitian ini masih banyak kekurangan dan masih sangat jauh dari kesempurnaan meski angka keberhasilan kehamilan spontan yang cukup tinggi pada pasien pasca tindakan operasi laparoscopi menggunakan teknik kombinasi kombinasi kistektomi secara *stripping* dan rekonstruksi ovarium dengan penjahitan pada kasus endometrioma berbagai stadium lebih tinggi dibandingkan penelitian sebelumnya yang tidak menggunakan teknik ini.

Beberapa keterbatasan pada penelitian ini adalah diagnosis dan stadium dari endometriosis hanya berdasarkan penilaian 1 operator dan yang tertulis di lembar hasil operasi tanpa mempertimbangkan deskripsi hasil pengamatan histopatologi yang juga tertera di lembar hasil pemeriksaan. Sehingga berpengaruh terhadap jumlah sampel dan hasil penelitian, kemudian ada responden yang tidak dapat dihubungi melalui sistem telekonsultasi sehingga banyak data responden yang terekslusi sehingga mempengaruhi jumlah sampel dan hasil penelitian.

Diharapkan peneliti selanjutnya untuk dapat memperkecil bias dengan melakukan penelitian multisenter dengan membandingkan beberapa kelompok umur, serta tidak hanya melihat dari diagnosis yang tertulis di lembar hasil pemeriksaan histopatologi saja tetapi juga mengkonfirmasi ulang pembacaan deskripsi di lembar hasil pemeriksaan histopatologi kepada ahli patologi anatomi.

DAFTAR PUSTAKA

1. The American Collage of Obstetricians and Gynecologists Committee on Gynecologic Practice and The Practice Committee of the American Society for Reproductive Medicine. Female Age-related Fertility Decline. *FertilSteril.* 2014;101(3):633-634.
2. Herbert Situmorang, Renny Lestari, Eka R Gunardi . The Association between Endometriosis Appearance during Laparoscopic Surgery and Pain Characteristic in Pelvic Endometriosis. *Indonesian Journal of Obstetrics and Gynecology*, 2019 (2)116-121.
3. Redwine DB. Ovarian Endometriosis: A Marker for More Extensive Pelvic and Intestinal Disease. *FertilSteril.* 1999;72(2):310-315
4. Chen, Jianmin MD, Huang, Dong MD, Zhang, Jiaren PhD et al. The effect of laparoscopic excisional and ablative surgery on ovarian reserve in patients with endometriomas : A retrospective study. *Medicine: February 2021 - Volume 100 (7) - p e24362*
5. Raffi F, Metwally M, Amer S. The Impact of Excision of Ovarian Endometrioma on Ovarian Reserve: A Systematic Review and Meta-analysis. *J Clin Endocrinol Metab.* 2012;97(9):3146-3154.
6. Gennaro Scutier, Piergiorgio Iannone, Giulia Bernardi et al. Oxidative Stress and Endometriosis: A Systematic Review of the Literature. *d Med Cell Longev.* 2017;2017:7265238.
7. Jacques Donnez, Maria Mercedes Binda, Olivier Donnez, et al. Oxidative stress in the pelvic cavity and its role in the pathogenesis of endometriosis. *FerrtilSteril.* 2016 Oct;106(5):1011-1017.
8. Mahnaz Ashrafi, Arezoo Arabipoor, Mandana Hemat, et al. The impact of the localisation of endometriosis lesions on ovarian reserve and assisted reproduction techniques outcomes. *J ObstetGynaecol.* 2019 Jan;39(1):91-97.
9. Mircea O, Puscasiu L, Resch B, et al. Fertility Outcomes After Ablation Using Plasma Energy Versus Cystectomy in Infertile Women With Ovarian Endometrioma: A Multicentric Comparative Study. *J Minim Invasive Gynecol.* 2016;23(7):1138-1145.
10. Hsiu Wei Su, Yu Chiao Yi, Ting Yen Wei, et al. Detection of ovulation, a review of currently available methods. *BioengTransl Med.* 2017 Sep;2(3): 238-246
11. Muzzi L, Bellati F, Bianchi A, Palaia I, Mancini N, Zullo MA, et al. Laparoscopic stripping of endometriomas : a randomized trial on different surgical techniques. Part II, Pathological results. *Hum Reprod* 2015; 20: 1987-1992.
12. Coric M, Barisic D, Pavicic D, Karadza M, Banovic M. Electrocoagulation versus suture after laparoscopic stripping of ovarian endometriomas assessed by antral follicle count : preliminary results of randomized clinical trial. *Arch GynecolObstet* 2011; 283: 373-8.
12. Shervin A, Mohazzab A, Aminlou M, Kamali K, Padmehr R, Shajoo K, et al. Fertility outcome after laparoscopic treatment of advanced endometriosis in two groups of infertile patients with and without ovarian endometrioma. *Eur J ObstetGynecolBiol* 2016; 201: 46-50.